DOI: 10.53737/2713-2021.2024.62.38.003

Д.А. Кириченко

О ТРЕПАНИРОВАННОМ ЧЕРЕПЕ ИЗ КУРГАНА ДОЛИНЫ р. ГЯНДЖАЧАЙ (АЗЕРБАЙДЖАНСКАЯ РЕСПУБЛИКА)

В статье представлены результаты исследования мужского черепа со следами трепанации. Погребение, где обнаружен краниум, относится к Ходжалы-Кедабекской археологической культуре эпохи поздней бронзы-раннего железа и было выявлено в ходе археологических раскопок Я.И. Гуммеля в Гёйгёльском районе. Трепанационное отверстие, общими размерами 2,4 × 2 см, округлой формы, расположено на венечном шве, на соединении лобной и левой теменной кости. Краниотомия была совершена методом скобления и прорезывания. На черепе присутствуют следы воспалительной реакции и заживления кости. Пациент прожил определённое время после операции. Манипуляция была осуществлена, вероятно, в медицинских целях. На черепе отмечены также дискретные признаки и маркеры физиологического стресса. В настоящее время известно 8 случаев трепанации, датируемых концом II — началом I тыс. до н.э. с территории Азербайджана: из них два (мужчины) совершены прижизненно в медицинских целях методом скобления и прорезывания (один успешно, второй — окончился смертью пациента); шесть в ритуально-символических целях, из них четыре — прижизненно выполнены методом прижигания (мужчина, женщина, два взрослых индивидуума) и два — посмертно (женщина и мужчина), методом прорезывания.

Ключевые слова: Азербайджан, археология, Ходжалы-Кедабекская археологическая культура, эпоха поздней бронзы-раннего железа, физическая антропология, трепанация, палеопатология.

Сведения об авторе: Кириченко Дмитрий Александрович, кандидат исторических наук, доцент, Институт археологии и антропологии, Национальная Академия наук Азербайджана.

Контактная информация: AZ 1143, Азербайджанская Республика, г. Баку, пр-т Г. Джавида, 115, Национальная Академия наук Азербайджана; e-mail:dmakirichenko@mail.ru.

Dmitry Kirichenko

A TREPANNED SKULL FROM KURGAN IN THE GANJACHAI RIVER VALLEY (AZERBAIJAN REPUBLIC)

The article examines a male skull (dolichocephalic, narrow-faced, Europoid) with traces of trepanation. The burial where the cranium was found belongs to the Khojaly-Kedabek archaeological culture of the late Bronze Age to early Iron Age and was discovered during archaeological excavations by Ya.I. Gummel in the Goygol district. The trepanation hole, measuring 2.4 × 2 cm, round in shape, is located on the sagittal suture, at the junction of the frontal and left temporal bones. Craniotomy was performed by scraping and cutting. The skull shows signs of inflammatory reaction and bone healing. The patient survived for a certain period after the operation. The manipulation was likely carried out for medical purposes. The skull also exhibits discrete

---

Статья поступила в номер 10 мая 2024 г.
Принята к печати 10 июня 2024 г.

© Д.А. Кириченко, 2024.

non-metric traits and stress markers. Currently, there are 8 cases of trepanation known, dating from the late 2nd to early 1st millennium BCE from the territory of Azerbaijan: among them, 2 (males) were performed during life for medical purposes by scraping and cutting (one successfully, the other resulting in the patient's death); six for ritual-symbolic purposes, among them, 4 were performed during life by cauterization (male, female, 2 adult individuals) and two posthumously (female and male) by cutting.

Key words: Azerbaijan, archaeology, Khojaly-Gedabek archaeological culture, The Late Bronze — Early Iron Ages, physical anthropology, trepanation, paleopathology.

About the author: Kirichenko Dmitry, PhD (Archaeology), Ass. Professor, Institute of archaeology and anthropology, Azerbaijan National Academy of Sciences.

Contact information: AZ 1143, Azerbaijan Republic, Baku, H. Javid Avenue 115, Azerbaijan National Academy of Sciences; e-mail: dmakirichenko@mail.ru.

В статье рассмотрен антропологический материал Ходжалы-Кедабекской археологической культуры эпохи поздней бронзы-раннего железа из раскопок 30-х годов прошлого столетия, осуществленных археологом Я.И. Гуммелем. Краниологический материал из погребений долины р. Гянджачай по большей части утерян.

Автору удалось обнаружить череп хорошей сохранности без нижней челюсти в экспозиции «Музея анатомии человека» кафедры «Анатомии человека и медицинской терминологии» Азербайджанского Медицинского Университета (г. Баку) при осмотре краниологической коллекции[1].

Новизной публикации является описание случая краниотомии из западного региона республики, составление карты находок черепов со следами трепанации с территории Азербайджана, Южного Кавказа и Ближнего Востока периода поздней бронзы-раннего железа, а также их рассмотрение и сравнение по методам трепанации, целям и соотношению по полу.

Пол погребённого был определён на основе морфологии черепа, а возраст — по степени облитерации швов черепа и изношенности зубной системы (Buikstra, Ubelaker 1994).

Патологические наблюдения были осуществлены при помощи различных методик и рекомендаций (Бужилова 1995; Ubelaker 1978; Hauser et al. 1989; Buikstra, Ubelaker 1994; Aufderheide, Rodriguez-Martin 1998; Ortner 2003; Waldron 2009).

Методика техники трепанации была отмечена согласно классификациям, предложенным Ф.П. Лисовским (Lysowski 1967), Д.Р. Бротвеллом (Brothwell 1972) и М.Б. Медниковой (Медникова 2001).

В ходе описания материала было указано следующее: способ проведения трепанации (сверление, прорезывание, скобление, прижигание), форма трепанационного отверстия (овал, круг, треугольник, квадрат, прямоугольник и т.д.), размеры, месторасположение на черепе (лобная, затылочная, височная, теменная кость, их правая/левая сторона), края отверстия (острые, сглаженные), присутствие (ее выраженность) или отсутствие заживления, характер (прижизненная, предсмертная, посмертная), цели (медицинские показания, ритуально-символические).

При оценке морфологических характеристик дефекта использованы методы дифференциальной диагностики трепанаций и других отверстий черепа, систематизированные Верано (Verano 2016).

В статье представлена сводка данных по трепанациям позднего бронзового века-раннего железного века Южного Кавказа и Ближнего Востока. Автором была составлена карта

[1] Автор выражает свою благодарность и признательность заведующему кафедрой «Анатомии человека и медицинской терминологии» Азербайджанского медицинского университета, д.ф по медицине, доц. А.С. Абдуллаеву за возможность исследовать антропологический материал, а также сотрудникам «Музея анатомии человека» за помощь во время работы.

распространения трепанаций в регионе и на сопредельных территориях в исследуемую эпоху, а также представление сводки по случаям краниотомий в табличном виде.

В 1935—1938 гг. раскопки в долине р. Гянджачай были осуществлены археологом Я.И. Гуммелем, который в ходе исследований выявил курганное поле, расположенное между притоками р. Кура, Гянджачай, Гошгарчай и тянущееся от г. Гянджи вверх до села Еникенд.

По своему строению курганы могут быть разбиты на два типа: курганы с каменной насыпью и курганы с земляной насыпью. Форма насыпей и оснований последних обычно округлая; реже попадаются объекты с конусообразной насыпью или с вытянуто овальным основанием (Гуммель 1940: 5). В курганах с каменной насыпью костные останки очень плохой сохранности (Гуммель 1940: 11).

Исследованный нами череп (рис. 1) происходит из погребения одного из курганов с земляной насыпью, к сожалению, не сохранилось более подробной информации в каком конкретно захоронении и в каком по номеру кургане он был обнаружен, эти данные утеряны. Известен лишь археолог, проводивший раскопки (Я.И. Гуммель), тип погребения (земляной курган) и регион (долина р. Гянджачай).

Внешним признаком курганов является земляная насыпь, в основании которой, обычно, над могилами лежит слой речных камней, земляная часть насыпи состоит из принесённой из других мест глины и гажи (глиногипса) (Гуммель 1940: 11). Я.И. Гуммель выделял среди этих курганов: «родовые», «семейные» и курганы с одиночным погребением (Гуммель 1940: 12—13). Эти курганы были раскопаны им в 1935—1937 гг.

Положение погребённых в могилах «родовых» курганах различно: в сидячем, в вытянутом на спине, в скорченном положении на боку, лицевым скелетом, также ориентированным поразному. Характерным элементом для этих курганов является перекрытие могил большими каменными плитами. Погребальный инвентарь чрезвычайно беден: фрагменты чёрноглиняной и красно-жёлтой керамики, бронза встречается довольно редко, и она очень плохой сохранности (Гуммель 1940: 13—35).

В «семейных» курганах были погребены как взрослые, так и дети. В могиле III кургана № 8 была захоронена женщина с ребёнком, остальные могилы содержали по одному костяку. Могилы имеют различные перекрытия (каменные плиты, деревянное со слоем булыжников, перекрытия, засыпанные землей). Скелеты в курганах находились в разных положениях (сидячем, вытянутом на спине, скорченном на боку). Погребальный инвентарь несколько богаче, чем в «родовых» и представлен керамикой (чернолощёные сосуды с белой инкрустацией и орнаментом, а также не инкрустированные сосуды с врезным и штампованным геометрическим орнаментом), бронзовые изделия — браслеты, бусины, пуговицы, кольцо, бляшки, серьга, иголки. Помимо этого, были выявлены кремнёвые наконечники стрелы, бусины из сердолика и пасты, кости барана (Гуммель 1940: 35—59).

Курганы с одиночным погребением были расположены западнее курганов с каменной насыпью, а также «родовых» и «семейных» курганов возле ущелья Люлели (Гуммель 1940: 59).

В кургане № 13 оказался расчленённый на три части мужской костяк. Судя по инвентарю, погребённый был воином. Расчленённый мужской костяк был обнаружен и в могиле V «родового» кургана № 34 (Гуммель 1940: 60). Я.И. Гуммель сообщает, что череп мужчины — долихокранный (Гуммель 1940: 61).

Характерным видом перекрытия могил является внутренняя деревянная настилка с каменным слоем сверху. Скелеты (кроме кургана № 13) находились в вытянутом положении на спине. В кургане № 18, в отличие от остальных, обнаружены скелеты двух человек, мужчины и женщины. Инвентарь курганов с одиночным погребением состоял из керамических изделий; кремневых наконечников стрел; обсидиановых наконечников стрел (один из них обнаружен в тазовых костях погребённого в кургане № 15); изделий из кости — в виде гриба, в виде

зеркальца, цилиндрической формы; бусины из сердолика, сурьмы; изделия из бронзы — пуговицы, шило, бусины, кольца, головка (рукоять меча или кинжала); кости мелкого рогатого скота. Земляные курганы с одиночными погребениями производят впечатления наиболее «молодых» курганов некрополя (Гуммель 1940: 59—73).

Курганы с земляным покрытием долины р. Гянджачай относятся к Ходжалы-Кедабекской археологической культуре и датируются в пределах конца II—начала I тыс. до н.э. (Гусейнова 2011).

Обследованный череп хорошей сохранности принадлежал мужчине зрелого возраста (35—50 лет) (Buikstra, Ubelaker 1994)— долихокранный, характеризуется средним продольным, малым поперечным и большим высотным диаметрамимозговой коробки. Лоб среднеширокий. Лицо среднеширокое, низкое, хорошо профилированное на верхнем уровне и слегка уплощено на нижнем, по указателю — эуриен. Орбиты среднеширокие, невысокие, мезоконхные. Нос узкий, невысокий, средневыступающий, мезоринный (табл. 1). Антропологически череп— европеоидный.

На черепе, на венечном шве, на соединении лобной и левой теменной кости отмечена область округлой формы, размерами 2,4 × 2 см (рис. 2). При визуальном наблюдении, согласно методу дифференциальной диагностики (Verano 2016), отмечено следующее: внешняя поверхность кости и диплоэ стёрты, обнажена внутренняя часть, фрагмент костной пластины был процарапан и/или прорезан, извлечён, что говорит нам о совершённой манипуляции — трепанации черепа.

Краниотомия была совершена, возможно, методом скобления и прорезывания. Вероятно, каким-то острым инструментом в области вмешательства была выскоблена, а затем срезана компактная и губчатая ткань. На месте трепанации прослеживаются следы заживления — наблюдается восстановление диплоэ, края внутреннего отверстия (размеры: 0,9 × 0,7 см) практически сглажены (наблюдение было произведено визуально, рентгенологическое исследование не проводилось), отчётливо видны следы манипуляции — зазубрины по периметру внутри, оставленные лезвием.

Вокруг трепанационного отверстия отмечены обширные следы воспалительной реакции, выраженные в появлении новообразованных сосудистых отверстий по верхним краям дефекта и новообразованной костной ткани внутри него. Операция завершилась удачно и была осуществлена прижизненно. Наличие следов заживления на стенках и краях дефекта указывает на её благоприятный исход. Человек после краниотомии, вероятно, прожил определённое время.

Метод скобления и/или прорезывания, осуществлённый по кругу, был одним из наиболее общих, при котором риск для твёрдой мозговой оболочки (*duramater*) сводился к минимуму (Shaaban 1984: 139), в первую очередь, для чтобы не были задеты кровеносные сосуды и мозг (Potts 2015: 464).

В качестве предполагаемого инструмента совершения операции на черепе мужчины мог выступить бронзовый нож или кинжал. Один из бронзовых ножей (рис. 3: *1*) обнаружен в «родовом кургане» (№ 21) долины р. Гянджачай. Бронзовые ножи также найдены в кургане № 2 (рис. 3: *2—3*, *6*) к юго-западу от г. Гёйгёль (Hummel 1933: Abb.14). Длина ножей составляла: 14,3—29 см, а ширина 1,5—2 см (Hummel 1933: 225).

Подобного рода изделия встречаются и на других памятниках эпохи поздней бронзы-раннего железа с территории Азербайджана (Cəlilov 2018: Şək. 4.17).

Своеобразный кинжал (рис. 4: *1*) был обнаружен в сооружении № 58 поселения 1, примыкающем к курганному полю. Кинжал лежал возле южной стены на расстоянии 3,3 м к востоку от печи, рядом с грунтовой ямой, заполненной золой (Гуммель 1940: 92).

Ниже приведём описание этого интересного артефакта, подобного рода изделие пока ещё не обнаружено кроме как на поселении 1 в долине р. Гянжачай.

Бронзовый кинжал двусторонний с плоским язычком и 12 маленькими отверстиями в верхней расширенной части клинка для укрепления рукояти. Постепенно расширяющийся к концу кинжал имеет округлый конец лезвия с овальным сквозным отверстием в его плоскости. Вес кинжала 144 г, длина вместе с язычком 21,5 см, толщина 0,5 см, наибольшая ширина 4,6 см, диаметр овального отверстия составляет 1,5 × 2,4 см (Гуммель 1940: 92).

В 2003 г. на некрополе Гадживелилер (Шамкирский р-н), часть территории которого была затоплена р. Курой при строительстве Шамкирской ГЭС, в качестве подъёмного материала из разрушенных погребений были выявлены интересные бронзовые ножи (Müseyibli, Axundova 2008), обоюдоострые и с черенками (рис. 4: *2*). Черенки малых размеров, посередине имеют отверстие для бронзовых гвоздей, предназначенных для закрепления деревянных рукояток. Отличительной чертой этих ножей является раздвоенность острия их лезвия. Передняя и боковые стороны раздвоенного острия лезвия тоже отточены. Середина развилки расширена и затеплена, посередине обеих сторон лезвия некоторых ножей выступает крупная, строгая линия, тянущаяся от его черенка до острия. Похожие изделия были обнаружены в Мингечауре (рис. 4: *3*; 4: *4*), но их конец, возможно, был сломан. Археолог В. Квачидзе в свое время предполагал, что ножи ритуальные и могли применяться при совершении обряда (Джалилов 2005: 96—97). Максимальная длина предметов составляла 13,5 см, а ширина 4 см (Müseyibli, Axundova 2008: 120).

На мужском черепе из кургана долины р. Гянджачай отмечается: васкулярная реакция (маркер холодового стресса), а также и дискретные признаки — *sutura supranasale, foramen infra orbitale*, вариация кости инков — *incomplete asymmetric os Incae, epipteric os sicle, os sutura lambdoidea.* На краниуме присутствовали следы непреднамеренной (бешиковой) деформации.

Трепанация — это преднамеренная хирургическая процедура, при которой удаляется часть свода черепа (Aufderheide, Rodriguez-Martin 1998: 31—34; Ortner 2003: 169—174), а также любое полное или частичное удаление кости из свода черепа, осуществлённое преднамеренно (Медникова 2018: 6).

Трепанации или краниотомии проводились как в медицинских, так и в ритуально-символических целях. История исследования краниотомий насчитывает уже не один век и данной проблематике посвящена огромная литература, перечисление которой займёт не одну сотню страниц. В задачи нашей публикации не входит обзор всей литературы по трепанациям на территории земного шара, мы затронем лишь территорию Азербайджана, Кавказа, и Ближнего Востока в эпоху поздней бронзы-раннего железа.

Впервые краниотомия в Азербайджане была осуществлена еще в период неолита (Кириченко 2023), затем трепанация черепа встречается в эпоху ранней бронзы (Кириченко 2024). В исследуемый период на территории нашей республики трепанированные черепа были зафиксированы в погребениях долины р. Гянджачай (Кириченко 2022a), в захоронениях могильника Хошбулаг (Кириченко 2022b), а также в погребении близ с. Балчылы на левом берегу р. Гошгарчай (Кесаманлы 1992). В частности, в погребении № 4 «Культового кургана» (№ 36) из долины р. Гянджачай на черепе мужчины (№ 3) на правой теменной кости в области венечного шва отмечено трепанационное отверстие. Общая область повреждения составляет 1,7 × 0,8 см, а размеры округлого отверстия: 0,7 × 0,6 см. Проведена краниотомия методом скобления в сочетании с прорезыванием. Следы заживления отсутствуют, края отверстия острые, вероятно, пациент скончался во время проведения или сразу после операции. Трепанация была осуществлена, по всей видимости, в медицинских целях (Кириченко 2022a: 80).

На женском черепе (№ 4), также из погребения в «Культовом кургане», на правой теменной кости имеется округлое вдавление размерами 1,5 × 1,2 см. Возможно, здесь мы имеем дело с методом прижигания, а трепанация была совершена в ритуально-символических целях. Прижигание вызвало воспалительную реакцию, произошло расширение диплоэтических каналов (Кириченко 2022a: 80—81).

Я.И. Гуммель отмечал углубления овальной формы на правой теменной кости с реактивным воспалением кости и вдавлением (размерами 2 × 2,5 см) в центре ещё на трёх черепах у погребённых в кургане № 36, лица которых были обращены вниз (Гуммель 1940: 115), но подробно останавливается лишь на одном из них.

Череп, судя по малым размерам, можно считать детским, но изучение показало, что он принадлежал вполне взрослому человеку 25 лет, так как у него прорезались уже зубы мудрости. Клеймо было наложено на его голову в сравнительно молодом возрасте, благодаря чему, вероятно, приостановился рост и сам он превратился в какое-то уродливое существо (Гуммель 1940: 115).

Женский череп (№ 4), судя по всему, был одним из тех трёх черепов, о которых упоминает Я.И. Гуммель (Кириченко 2022a: 81).

Я.И. Гуммель считал, что повреждения образовались не в результате глубокого ранения, а являются, по всей вероятности, клеймом, получившимся путем наложения на голову раскалённого металлического предмета, и предполагал, что люди, захороненные в жальнике кургана № 36 с такими особенностями на черепах, возможно, были рабами, либо не исключается также, что они имели какое-либо отношение к культовой жизни (Гуммель 1940: 115).

Череп с аналогичным повреждением («клеймом») на левой теменной кости был выявлен также в могиле № 6 кургана № 1 юго-западнее г. Гёйгёль (Гуммель 1940: 114, фиг. 47.2; 115).

В погребении кургана № 4 «Пашатепе» близ с. Балчылы на правом берегу р. Гошгарчай (Гёйгёльский р-н) был обнаружен череп, на котором имелись три круглых отверстия величиной с орех (Археологические исследования 1905: 4; Кесаманлы 1999: 71), которые Г.П. Кесаманлы связывает с трепанацией, совершённой в ритуально-символических целях (Кесаманлы 1999: 140), вероятно, выполненных методом прорезывания.

В могиле 2 (погребение по типу «каменный ящик») разрушенного кургана в Хошбулаге (Дашкесанский р-н, полевой сезон 1971 г.) был обнаружен череп молодой женщины с трепанационным отверстием (четырёхугольной формы с почти равным сторонами: 2,2 × 2,4 см, которое располагалось в центре лобной кости (Кириченко 2022b: 142—143).Рентгенограмма показала отсутствие травматических повреждений и видимых отклонений от нормального развития черепа. Состояние краёв отверстия позволяют считать, что трепанация была произведена посмертно с ритуальной целью, в частности, для получения костного амулета (Гаджиев, Кесаманлы 1977: 60).

Все отмеченные выше погребения относились к Ходжалы-Кедабекской археологической культуре и датировались в пределах конца II — начала I тыс. до н.э. (Гусейнова 2011).

В Грузии краниотомия была отмечена на черепах мужчин, показанием к ней выступали травмы. Манипуляция была совершена в медицинских целях (Pirpilashvili 1999; Okropiridze et al. 2023).

В большинстве случаев трепанации с территории Армении в эпоху поздней бронзы-раннего железа подвергались мужчины, также случаи краниотомии отмечены у женщин и детей. Палеопатологические исследования предполагают, что манипуляции были совершены в терапевтических целях, в связи с различными медицинскими показаниями (Khudaverdyan 2021: 271).

На Северном Кавказе трепанированный череп был обнаружен в окрестностях г. Кисловодска (Ставропольский край, Российская Федерация), в погребении по типу «каменный ящик», датируемом VIII—VII вв. до н.э. Самые ранние, в хронологическом плане, трепанированные черепа на территории Северного Кавказа были зафиксированы еще с эпохи энеолита (Gresky et al. 2016).

Традиция трепанации берет свое начало на территории Ближнего Востока еще с периода неолита (Кириченко 2023). В исследованное нами время трепанированные черепа были обнаружены на ряде археологических памятников (табл. 2; рис. 6).

В качестве дополнения к нашему обзору следует отметить, что в эпоху поздней бронзы-раннего железа черепа со следами краниотомии встречались на Крите, а также в материковой Греции (Potts 2015), Румынии (Comşa 2008: 155), Молдове (Simalcsik 2023: 112) и других территориях (Медникова 2001). Методы и цели осуществления трепанаций были различны.

Трепанации черепа на территории Азербайджана в эпоху поздней бронзы-раннего железа были осуществлены как в медицинских, так и в ритуально-символических целях.

В настоящее время известно два случая краниотомии, совершённой методом скобления и прорезывания в медицинских целях — одна из них закончилась успешно (мужчина, курган с земляным покрытием, долина р. Гянджачай), человек прожил после неё определённое время, а вторая завершилась смертью пациента (мужчина, погребение № 4, «Культовый курган» (№ 36), долина р. Гянджачай) в течение или после операции; шесть случаев ритуально символической трепанации, четыре из которых (женщина, мужчина, взрослый индивид, «Культовый курган» (№ 36), долина р. Гянджачай; взрослый человек, погребение № 6, курган № 1, на юго-запад от г. Гёйгёль) осуществлены методом прижигания прижизненно и два (женщина, могила № 2 разрушенного кургана в Хошбулаге; мужчина, погребение кургана № 4 «Пашатепе») методом прорезывания, вероятно, уже посмертно.

Трепанации с территории Грузии показывают, что манипуляции были совершены в медицинских целях, закончились успешно, пациенты выжили и прожили потом определённое время. Операции были подвергнуты мужчины, в одном случае показанием послужила черепно-мозговая травма.

Манипуляции с территории современной Армении были осуществлены в медицинских целях, численно превалируют мужские черепа, краниотомии отмечены также на черепах женщин и детей.

Если мы возьмем, в общем, всю территорию Южного Кавказа, то ясно, что трепанации в основном были совершены на черепах мужчин (12 случаев), в терапевтических целях, большинство из них окончились успешно, пациенты прожили после операции определённое время. Манипуляции были совершены также в большинстве своём методом скобления и прорезывания.

Успех операций заключался в высоком мастерстве и профессионализме древних нейрохирургов Южного Кавказа.

На территории Ближнего Востока, как показывают антропологические материалы, были распространены различные методы осуществления трепанаций. В частности, в Анатолии преобладал метод сверления, отмеченный здесь еще с периода неолита, а также скобления и прорезывания; в Леванте — сверления и скобления; в Иране — скобления и прорезывания; в Египте — скобления и сверления; в Омане — сверления.

В настоящее время, на территории Кавказа и Ближнего Востока (помимо материалов из Азербайджана) зафиксировано еще 26 археологических памятников, датируемых эпохой поздней бронзы-раннего железа, в которых были выявлены случаи трепанации черепа. В частности, краниотомия отмечена на 22 черепах мужчин, 15 черепах женщин, 5 черепах детей и краниуме одного взрослого индивидуума без точного определения половой принадлежности. Возраст людей, подвергшихся манипуляции был различный. Трепанации были осуществлены как в медицинских, так и в ритуально-символических целях. В 14-ти случаях (где отмечен, предположительно, терапевтический характер манипуляции) операция завершилась успешно, пациенты прожили после нее определенное время. Данный показатель свидетельствует о высоком уровне развития медицины того времени, позволявшем не только провести столь сложную манипуляцию с головой человека, но и осуществить постоперационный уход и реабилитацию пациента.

Литература

Алексеев В.П., Дебец Г.Ф. 1964. *Краниометрия. Методика антропометрических исследований*. Москва: Наука.

Археологические исследования Э.А. Реслера в Елисаветпольской губернии в 1901 г. 1905. *Известия императорской археологической комиссии* 16, 1—26.

Бобин В.В. 1968. Находка трепанированного черепа в окрестностях г. Кисловодска. *Труды Крымского Государственного Медицинского Университета. Эмбриология и морфология* XXXV.2, 123—125.

Бужилова А.П. 1995. *Древнее население (палеопатологические аспекты исследования)*. Москва: ИА РАН.

Гаджиев Д.В., Кесаманлы Г.П. 1977. Трепанация черепа в Азербайджане в древности. *Азербайджанский медицинский журнал* 12, 54—61.

Гуммель Я.И. 1940. *Археологические очерки*. Баку: АзФАН.

Гусейнова М. 2011. *Из истории Южного Кавказа. Ходжалы-Кедабекская культура Азербайджана (XVI—IX вв. до н.э.)*. Баку: Бизим китаб.

Джалилов Б.М. 2005. Металлические изделия из Гадживелилерского некрополя. В: Буниятов Т.А. (ред.). *Археология, этнография, фольклористика Кавказа*. Баку: Нурлар, 96—99.

Кесаманлы Г.П. 1999. *Археологические памятники эпохи бронзы и раннего железа Дашкесанского района*. Баку: Агридаг.

Кириченко Д.А. 2022a. Антропологические материалы из «Культового кургана» (Азербайджанская Республика). *Археология евразийских степей* 1, 74—85.

Кириченко Д.А. 2022b. Антропологические материалы из Хошбулага. *Археология Казахстана (Қазақстан археологиясы)* 4 (18), 133—149.

Кириченко Д.А. 2023. О трепанации черепа на территории Азербайджана в эпоху неолита. *Археология Казахстана (Қазақстан археологиясы)* 1 (19), 114—132.

Кириченко Д.А. 2024. О трепанации черепа в эпоху ранней бронзы на территории Южного Кавказа и Ближнего Востока. *Stratum plus* 2, 251—269.

Медникова М.Б. 2001. *Трепанации у древних народов Евразии*. Москва: Научный мир.

Медникова М.Б. 2018. *После Брока. Трепанации эпохи неолита из коллекции Прюньера в Музее Человека*. Москва: ClubPrint.

Пирпилашвили П.М. 1974. *Палеоантропологические материалы по изучению болезней, повреждений и лечебных манипуляций в древней Грузии*: автореф. дисс. … канд. мед. наук. Рига: Рижский Медицинский Институт.

Худавердян и др. 2019: Худавердян А.Ю., Енгибарян А.А., Оганесян А.А. 2019. Трепанации у населения Армении II-I тыс. до н.э. *Научные ведомости Белгородского Государственного Университета* 46 (1), 5—19.

Худавердян и др. 2022: Худавердян А.Ю., Амаякян С.Г., Тирацян Н.Г., Амаякян М.С. 2022. Способы обращения с телами умерших и случай трепанации в памятнике VII в. до н.э. из Нор Армавира (Армения): по данным палеоантропологии. В: Томилов Н.А. (гл. ред.). *Интеграция археологических и этнографических исследований. Сборник научных трудов*. Омск; Тюмень: Издатель-Полиграфист, 217—220.

Açıkkol et al. 2009: Açıkkol A., Günay I., Akpolat E., Güleç E. 2009. A middle Bronze Age case trephination fromcentral Anatolia, Turkey. *Bulletin of the International Association for Paleodontology* 3, 28—39.

Aufderheide A.C., Rodriguez-Martin C. 1998. *The Cambridge Encyclopedia of Human Paleopathology*. New York; Cambridge: Cambridge University Press.

Ayaz G. 2023. Van/Çatak Kırsalında Yeni Arkeolojik Keşifler: Uzuntekne-Sakıt Kalesi ve Kaniya. Bekan Nekropolü. *Külliye* 4 (2), 378—397.

Brothwell D.R. 1972. *Digging up Bones: The Excavation, Treatment and Study of Human Skeletal Remains*. London: British Museum (Natural History).

Buikstra J.E., Ubelaker D.H. 1994. *Standards for data collection from human skeletal remains: proceedings of a seminar at the Field Museum of Natural History, organized by Jonathan Haas*. Indianapolis: Western Newspaper Company (Arkansas archaeological research series 44).

Comşa A. 2008. *Aspects of Archaic Medicine: Human and Animal Trephination on the territory of Romania.* Târgoviște: Cetatea de Scaun.

Cəlilov B.M.2018. *Azərbaycanda qədim metallurgiya və metalişləmə*. Bakı: Elm və təhsil.

Dastugue J. 1962. Les pièces pathologiques de Ras Shamra et Minet el Beida. In: Schaeffer C.F.A. *Ugaritica IV: Découvertes des 18e et 19e campagnes, 1954—1955: fondements préhistoriques d'Ugarit et nouveaux sondages, études anthropologiques, poteries grecques et monnaies islamiques de Ras Shamra et environs.* Paris: Librairie Orientaliste Paul Geuthner, 623—630.

Disi et al. 1983: Disi A.M., Henke W., Wahl J. 1983. Tell el-Mazar: Study of the Human Skeletal Remains. *Annual of the Department of Antiquities of Jordan* 27, 515—548.

Ilikan E., Uzel N.M. 2023. Traces of 'brain surgery' are found on skeletons in necropolis area in eastern Türkiye. URL: https://www.aa.com.tr/en/culture/traces-of-brain-surgery-are-found-on-skeletons-in-necropolis-area-in-eastern-turkiye/3066875 (дата обращения 18.01.2024).

Ghalioungui P.1965. *Magic and medical science in Ancient Egypt*. New York: Barnes & Noble.

Gözlük et al. 2003: Gözlük P., Yılmaz H., Yiğit A., Açıkkol A., Sevim A.2003. Hakkari Erken Demir Çağı İskeletlerinin Paleoantropolojik Açıdan. *Arkeometri Sonuçları Toplantısı* 18, 31—40.

Gresky et al. 2016: Gresky J., Batieva E., Kitova A., Kalmykov A., Belinskiy A., Reinhold S., Berezina N. 2016. New cases of trepanations from the 5th to 3rd millennia BC in Southern Russia in the context of previous research: Possible evidence for a ritually motivated tradition of cranial surgery? *American Journal of Physical Anthropology*160. DOI: 10.1002/ajpa.22996.

Güleç E.1989. Van/Dilkaya'da iki beyin ameliyatı vak'ası. *Arkeometri Sonuçları Toplantısı* IV, 153—161.

Hauser et al. 1989: Hauser G., De Stefano V., De Stefano G.F. 1989. *Epigenetic Variants of the Human Skull*. Stuttgart: Schweizerbardt.

Hummel J. 1933. Zur Archäologie Azerbeidzans. *Eurasia septentrionalis antiqua* VIII, 211—234.

Kiesewetter H. 2014. Paläoanthropologische Untersuchungen in Troia. In: Pernicka E., Brian Rose Ch., Jablonka P. *Troia 1987—2012: Grabungen und Forschungen I.* T. 2. Bonn: Dr. Rudolf Habelt GmbH, 610—641 (Studia Troica 5).

Khudaverdyan A.Yu. 2021. A Review of Trepanations in Armenian Highland with New Cases. In: Avetisyan P., Bobokhyan A. (eds.) *Archaeology of Armenia in regional context. Proceedings of the International Conference dedicated to the 60th Anniversary of the Institute of Archaeology and Ethnography*. Yerevan: Publishing House of the Institute of Archaeology and Ethnography, 257—271.

Kunter M. 1999. Individual Skeletal Diagnoses. In: Yule P. (ed.). *Studies in the Archaeology of the Sultanate of Oman*. Rahden: Marie Leidorf, 75—78.

Lisowski F.P. 1967. Prehistoric and early historic trepanation. In: Brothwell D.R., Sandison A.T. (eds.). *Diseases in Antiquity: A Survey of the Diseases, Injuries and Surgery of Early Populations.* Springfield: C.C. Thomas, 651—672.

Mallin R., Rathbun T.A. 1976. A Trephined Skull from Iran. *Bulletin of the New York Academy of Medicine* 52/7, 782—787.

Martin R., Saller K. 1957. *Lehrbuch der Anthropologie in Systematischer Darstellung, mit Besonderer Berücksichtigung der Anthropologischen Methoden*. Bd. I. Stuttgart: G. Fischer.

Müseyibli N.Ə., Axundova G.K. 2008. Hacıvəlilər nekropolundan tapılmış arxeoloji materiallar. In: Rəhimova M. (red.). *Şəmkir. Arxeoloji irsi, tarixi və məmarlığı.* Bakı: Çaşıoğlu, 117—128.

Okropiridze et al. 2023: Okropiridze T., Germanishvili A., Arudova N., Laliashvili Sh., Bitadze L. 2023. Practice of Trephination in Georgia. *Chronos. Journal of the Ivane Javakhishvili Institute of History and Ethnology* 4, 125—166.

Ortner D.J. 2003. *Identification of pathological conditions in human skeletal remains*. London: Academic Press.

Parry W. 1939. Three skulls from Palestine showing two types of primitive surgical holing; being the firstskulls exhibiting this phenomenon that have been discovered on the mainland of Asia. *Man* 36 (234), 170—171.

Pirpilashvili P. 1999. Trepanned skull from Narekvavi. Tomb 14 / 1998 Mtskheta. In: Apakidze A. (ed.). *Narekvavi I*. Tbilisi: Mtskheta Institute of Archaeology, 128—129.

Risdon D.L. 1939. A Study of the Cranial and Other Human Remains From Palestine Excavated at Tell Duweir (Lachish) by the Wellcome-Marston Archaeological Research Expedition. *Biometrika* 31. No. 1/2, 99—166.

Sevim et al. 2012: Sevim A., Pehlevan C., Açıkkol A., Yılmaz H. Güleç E. 2012. Karagündüz erken Demir çağı iskeletleri. *Arkeometri Sonuçları Toplantısı* 17, 37—48.

Shaaban M.M. 1982—1984. Trepanation in Ancient Egypt and the Report of a new case from Dakleh Oasis. *OSSA — International Journal of Skeletal Research* 9/11, 135—142.

Simalcsik A. 2023. On cranial trepanation. A special look at some cases from the Iron Age. In: Zanoci A. Băţ M. (eds.). *Artifacts, Technology and Raw Material in the Tisza-Dniester region in the Iron Age*. Chişinău: Bons Offices, 99—146.

Tsujimura S.2014. Third Intermediate Period Burials at Akoris. In: Kawanishi H. , Tsujimura S., Hanasaka T. (eds.). *Preliminary Report Akoris 2013*. Tsukuba: History and Anthropology, University of Tsukuba, 14—20.

Ubelaker D.H. 1978. *Human Skeletal Remains. Excavation, Analysis, Interpretation*. Chicago: Adline Publishing Company.

Vallois H.V., Ferembach D. 1962. Les restes humains de Ras Shamra et de Minet el-Beida:étude anthropologique. In: Schaeffer C.F.A. *Ugaritica IV: Découvertes des 18e et 19e campagnes, 1954—1955: fondements préhistoriques d'Ugarit et nouveaux sondages, études anthropologiques, poteries grecques et monnaies islamiques de Ras Shamra et environs*. Paris: Librairie Orientaliste Paul Geuthner, 565—622.

Verano J.M. 2016. Differential diagnosis: Trepanation. *International Journal of Paleopathology*14. DOI: 10.1016/j.ijpp.2016.04.001

Waldron T. 2009. *Paleopathology*. Cambridge: Cambridge University Press.

Yassine Kh. 1983. Social-Religious Distinctions in Iron Age Burial Practice in Jordan. In:*Midian, Moab and Edom: the history and archaeology of Late Bronze and Iron Age Jordan and North-West Arabia* (J.F.A. Sawyer and D.J.A. Clines (eds.). Sheffield: JSOT Press, 29—36.

References

Alekseev, V.P., Debets, G.F. 1964. *Kraniometriia. Metodika antropologicheskikh issledovanii (Craniometry. Anthropologic Research Technique)*. Moscow: Nauka (in Russian).

Arheologicheskie issledovaniya E.A. Reslera v Elisavetpol'skoj gubernii v 1901 g. (Archaeological researches of E.A. Resler in Elisavetpol Governonate in 1901 y.) 1905. *Izvestiya imperatorskoy arheologicheskoy komissii (News of the Imperial Archaeological Commission)*, 1—26 (in Russian).

Bobin, V.V. 1968. In *Trudy Krymskogo Gosudarstvennogo Medicinskogo Universiteta. Embriologiya i morfologiya (Proceedings of the Crimean State Medical University. Embryology and morphology)* XXXV.2, 123—125 (in Russian).

Buzhilova, A.P. 1995. *Drevnee naselenie: paleopatologicheskie issledovaniia (Ancient Population: Paleopathological Studies).* Moscow: Institute of Archaeology, Russian Academy of Sciences (in Russian).

Gadzhiev, D. V., Kesamanly, G. P. 1977. In *Azerbaidzhanskiy meditsinkiy zhurnal (Azerbaijan Medical Journal)* 12, 54—61 (in Russian).

Gummel, Ya. I. 1940. *Arkheologicheskie ocherki (Archaeological Essays)*. Baku: AzFAn (in Russian).

Gusejnova, M. 2011. *Iz istorii Yuzhnogo Kavkaza. Hodzhaly-Kedabekskaya kul'tura Azerbajdzhana (XVI—IX vv. do n.e.) (To the history of South Caucasus. Khojaly-Gedabek culture of Azerbaijan (XVI—IX centuries BCE)*. Baku: Bizim kitab (in Russian).

Jalilov, B. 2005. In: Buniyatov, T.A. (ed.). *Arheologiya, etnografiya, fol'kloristika Kavkaza (Archaeology, ethnography, folkloristics of Caucasus)*. Baku: Nurlar, 96—99 (in Russian).

Kesamanly, G.P. 1999. *Arkheologicheskie pamiatniki epokhi bronzy i rannego zheleza Dashkesanskogo raiona (Archaeological Monuments of the Bronze and Early Iron Ages in Dashkesan District).* Baku: Agridag (in Russian).

Kirichenko, D.A. 2022a. In *Arkheologiia Evraziiskikh Stepey (Archaeology of the Eurasian steppes)* 1, 74—85 (in Russian).

Kirichenko, D.A. 2022b. In *Kazakstan arheologiyasy (Kazakhstan Archeology)* 4 (18), 133—149 (in Russian).

Kirichenko, D.A. 2023. In *Kazakstan arheologiyasy (Kazakhstan Archeology)* 1 (19), 114—132 (in Russian).

Kirichenko, D.A. 2024. In *Stratum plus* 2, 251—269 (in Russian).

Mednikova, M.B. 2001. *Trepanatsiya u drevnikh narodov Evrazii (Trepanation Practices by the Ancient Peoples of Eurasia).* Moscow: Nauchnii mir (in Russian).

Mednikova, M.B. 2018. *Posle Broka. Trepanatsii epohi neolita iz kollektsii Pryun'era v Muzee Cheloveka (After Broca. Trepanations of the Neolithic age from Prunieres collection in Museum of Man)*. Moscow: Club Print (in Russian).

Pirpilashvili, P.M. 1974. Paleoanthropological Materials on the Study of Diseases, Injuries and Medical Manipulations in Ancient Georgia. Thesis of Diss. of the Candidate of Medical Sciences. Riga: Riga Medical Institute.

Khudaverdyan et al. 2019: Khudaverdyan, A.Yu., Engibaryan, A.A., Oganesyan, A.A. 2019. In *Nauchnye vedomosti Belgorodskogo gosudarstvennogo universiteta. Istoriya. Politologiya (Belgorod State University Scientifi c Bulletin History Political Science)* 46 (1), 5—19 (in Russian).

Khudaverdyan et al. 2022: Khudaverdyan, A.Yu., Hmayakyan, S.G., Tiratsyan, N.G., Hmayakyan, M.S. 2022. In: Tomilov, N.A. (ed.). *Integraciya arheologicheskih i etnograficheskih issledovaniy: sbornik nauchnyh trudov (Integration of archaeological and ethnographic research. Collection of scientific papers)*. Omsk; Tyumen: Izdatel'-Poligrafist, 217—220 (in Russian).

Açıkkol et al. 2009: Açıkkol, A., Günay, I., Akpolat, E., Güleç, E. 2009. A middle Bronze Age case trephination fromcentral Anatolia, Turkey. *Bulletin of the International Association for Paleodontology* 3, 28—39.

Aufderheide, A.C., Rodriguez-Martin, C. 1998. *The Cambridge Encyclopedia of Human Paleopathology*. New York; Cambridge: Cambridge University Press.

Ayaz, G. 2023. Van/Çatak Kırsalında Yeni Arkeolojik Keşifler: Uzuntekne-Sakıt Kalesi ve Kaniya. Bekan Nekropolü. *Külliye* 4 (2), 378—397.

Brothwell, D.R. 1972. *Digging up Bones: The Excavation, Treatment and Study of Human Skeletal Remains*. London: British Museum (Natural History).

Buikstra, J.E., Ubelaker, D.H. 1994. *Standards for data collection from human skeletal remains: proceedings of a seminar at the Field Museum of Natural History, organized by Jonathan Haas*. Indianapolis: Western Newspaper Company (Arkansas archaeological research series 44).

Comşa, A. 2008. *Aspects of Archaic Medicine: Human and Animal Trephination on the territory of Romania.* Târgovişte: Cetatea de Scaun.

Cəlilov, B.M.2018. *Azərbaycanda qədim metallurgiya və metalişləmə*. Bakı: Elm və təhsil.

Dastugue, J. 1962. Les pièces pathologiques de Ras Shamra et Minet el Beida. In: Schaeffe,r C.F.A. *Ugaritica IV: Découvertes des 18e et 19e campagnes, 1954—1955: fondements préhistoriques d'Ugarit et nouveaux sondages, études anthropologiques, poteries grecques et monnaies islamiques de Ras Shamra et environs.* Paris: Librairie Orientaliste Paul Geuthner, 623—630.

Disi et al. 1983: Disi, A.M., Henke, W., Wahl, J. 1983. Tell el-Mazar: Study of the Human Skeletal Remains. *Annual of the Department of Antiquities of Jordan* 27, 515—548.

Ilikan, E., Uzel, N.M. 2023. Traces of 'brain surgery' are found on skeletons in necropolis area in eastern Türkiye. Available at: https://www.aa.com.tr/en/culture/traces-of-brain-surgery-are-found-on-skeletons-in-necropolis-area-in-eastern-turkiye/3066875 (accessed 18.01.2024).

Ghalioungui, P.1965. *Magic and medical science in Ancient Egypt*. New York: Barnes & Noble.

Gözlük et al. 2003: Gözlük, P., Yılmaz, H., Yiğit, A., Açıkkol, A., Sevim, A.2003. Hakkari Erken Demir Çağı İskeletlerinin Paleoantropolojik Açıdan. *Arkeometri Sonuçları Toplantısı* 18, 31—40.

Gresky et al. 2016: Gresky, J., Batieva, E., Kitova, A., Kalmykov, A., Belinskiy, A., Reinhold, S., Berezina, N. 2016. New cases of trepanations from the 5th to 3rd millennia BC in Southern Russia in the context of previous research: Possible evidence for a ritually motivated tradition of cranial surgery? *American Journal of Physical Anthropology*160. DOI: 10.1002/ajpa.22996.

Güleç, E.1989. Van/Dilkaya'da iki beyin ameliyatı vak'ası. *Arkeometri Sonuçları Toplantısı* IV, 153—161.

Hauser et al. 1989: Hauser, G., De Stefano, V., De Stefano, G.F. 1989. *Epigenetic Variants of the Human Skull*. Stuttgart: Schweizerbardt.

Hummel, J. 1933. Zur Archäologie Azerbeidzans. *Eurasia septentrionalis antiqua* VIII, 211—234.

Kiesewetter, H. 2014. Paläoanthropologische Untersuchungen in Troia. In: Pernicka, E., Brian Rose, Ch., Jablonka, P. *Troia 1987—2012: Grabungen und Forschungen I.* T. 2. Bonn: Dr. Rudolf Habelt GmbH, 610—641 (Studia Troica 5).

Khudaverdyan, A.Yu. 2021. A Review of Trepanations in Armenian Highland with New Cases. In: Avetisyan, P., Bobokhyan, A. (eds.) *Archaeology of Armenia in regional context. Proceedings of the International*

Conference dedicated to the 60th Anniversary of the Institute of Archaeology and Ethnography. Yerevan: Publishing House of the Institute of Archaeology and Ethnography, 257—271.

Kunter, M. 1999. Individual Skeletal Diagnoses. In: Yule, P. (ed.). *Studies in the Archaeology of the Sultanate of Oman*. Rahden: Marie Leidorf, 75—78.

Lisowski, F.P. 1967. Prehistoric and early historic trepanation. In: Brothwell, D.R., Sandison, A.T. (eds.). *Diseases in Antiquity: A Survey of the Diseases, Injuries and Surgery of Early Populations.* Springfield: C.C. Thomas, 651—672.

Mallin, R., Rathbun, T.A. 1976. A Trephined Skull from Iran. *Bulletin of the New York Academy of Medicine* 52/7, 782—787.

Martin, R., Saller, K. 1957. *Lehrbuch der Anthropologie in Systematischer Darstellung, mit Besonderer Berücksichtigung der Anthropologischen Methoden*. Bd. I. Stuttgart: G. Fischer.

Müseyibli, N.Ə., Axundova, G.K. 2008. Hacıvəlilər nekropolundan tapılmış arxeoloji materiallar. In: Rəhimova, M. (red.). *Şəmkir. Arxeoloji irsi, tarixi və məmarlığı.* Bakı: Çaşıoğlu, 117—128.

Okropiridze et al. 2023: Okropiridze, T., Germanishvili, A., Arudova, N., Laliashvili, Sh., Bitadze, L. 2023. Practice of Trephination in Georgia. *Chronos. Journal of the Ivane Javakhishvili Institute of History and Ethnology* 4, 125—166.

Ortner, D.J. 2003. *Identification of pathological conditions in human skeletal remains*. London: Academic Press.

Parry, W. 1939. Three skulls from Palestine showing two types of primitive surgical holing; being the firstskulls exhibiting this phenomenon that have been discovered on the mainland of Asia. *Man* 36 (234), 170—171.

Pirpilashvili, P. 1999. Trepanned skull from Narekvavi. Tomb 14 / 1998 Mtskheta. In: Apakidze, A. (ed.). *Narekvavi I*. Tbilisi: Mtskheta Institute of Archaeology, 128—129.

Risdon, D.L. 1939. A Study of the Cranial and Other Human Remains From Palestine Excavated at Tell Duweir (Lachish) by the Wellcome-Marston Archaeological Research Expedition. *Biometrika* 31. No. 1/2, 99—166.

Sevim et al. 2012: Sevim, A., Pehlevan, C., Açıkkol, A., Yılmaz, H. Güleç, E. 2012. Karagündüz erken Demir çağı iskeletleri. *Arkeometri Sonuçları Toplantısı* 17, 37—48.

Shaaban, M.M. 1982—1984. Trepanation in Ancient Egypt and the Report of a new case from Dakleh Oasis. *OSSA — International Journal of Skeletal Research* 9/11, 135—142.

Simalcsik, A. 2023. On cranial trepanation. A special look at some cases from the Iron Age. In: Aurel Zanoci, A. Băţ, M. (eds.). *Artifacts, Technology and Raw Material in the Tisza-Dniester region in the Iron Age*. Chişinău: Bons Offices, 99—146.

Tsujimura, S.2014. Third Intermediate Period Burials at Akoris. In: Kawanishi, H., Tsujimura, S., Hanasaka, T. (eds.). *Preliminary Report Akoris 2013*. Tsukuba: History and Anthropology, University of Tsukuba, 14—20.

Ubelaker, D.H. 1978. *Human Skeletal Remains. Excavation, Analysis, Interpretation*. Chicago: Adline Publishing Company.

Vallois, H.V., Ferembach, D. 1962. Les restes humains de Ras Shamra et de Minet el-Beida:étude anthropologique. In: Schaeffer, C.F.A. *Ugaritica IV: Découvertes des 18e et 19e campagnes, 1954—1955: fondements préhistoriques d'Ugarit et nouveaux sondages, études anthropologiques, poteries grecques et monnaies islamiques de Ras Shamra et environs*. Paris: Librairie Orientaliste Paul Geuthner, 565—622.

Verano, J.M. 2016. Differential diagnosis: Trepanation. *International Journal of Paleopathology*14. DOI: 10.1016/j.ijpp.2016.04.001

Waldron, T. 2009. *Paleopathology*. Cambridge: Cambridge University Press.

Yassine, Kh. 1983. Social-Religious Distinctions in Iron Age Burial Practice in Jordan. In: *Midian, Moab and Edom: the history and archaeology of Late Bronze and Iron Age Jordan and North-West Arabia* (J.F.A. Sawyer and D.J.A. Clines (eds.). Sheffield: JSOT Press, 29—36.

Таблица 1. **Индивидуальное краниометрическое измерение черепа из кургана**

№	Признак № по Мартину (Martin, Saler 1957; Алексеев, Дебец 1964)	♂
1	Продольный диаметр	182,8
8	Поперечный диаметр	136,8
5	Длина основания черепа	109,7
9	Наименьшая ширина лба	98
17	Высотный диаметр (от базиона)	138,6
20	Ушная высота	134,2
40	Длина основания лица	97
45	Скуловой диаметр	134,5
48	Верхняя высота лица	63
51	Ширина орбиты (от *mf*)	42
51a	Ширина орбиты (от *d*)	40
52	Высота орбиты	33
54	Шина носа	23,5
55	Высота носа	49
8:1	Черепной указатель	74,8
48:45	Лицевой указатель	46,8
52:51	Орбитный указатель (максилло-фронтальный)	78,6
52:51a	Орбитный указатель (дакриальный)	82,5
54:55	Носовой указатель	48,0
77	Назо-малярный угол	130,5
∠ Zm	Зиго-максиллярный угол	130,3
75 (1)	Угол выступания носа	28

Таблица 2. **Археологические памятники эпохи поздней бронзы — раннего железа (РЖВ) с трепанированными черепами**

№	***Археологический памятник***	***Регион***	***Датировка***	***Пол и возраст***	***Описание дефектов (размеры, форма, исход /заживление (успешно +; неудачно —), метод краниотомии)***	***Автор***
1	Самтавро, погребение №96 (№928)	Грузия	X—IX вв. до н.э.	♂ 40—50	28 × 25 мм; овальная; +; скобление и/или прорезывание?	Пирпилашвили 1974
2	Самтавро, погребение №35 (№724)	Грузия	VII—VI вв. до н.э.	♂ 40—50	грушевидная; +; скобление и/или прорезывание?	Пирпилашвили 1974
3	Нареквави, погребение №14 (№2407)	Грузия	XI—IX вв. до н.э.	♂ 45—50	50 × 26 мм; овальная; +; скобление и/или прорезывание?	Pirpilashvili 1999; Okropiridze et al. 2023

Таблица 2. **Археологические памятники эпохи поздней бронзы — раннего железа (РЖВ) с трепанированными черепами (продолжение)**

№	*Археологический памятник*	*Регион*	*Датировка*	*Пол и возраст*	*Описание дефектов (размеры, форма, исход /заживление (успешно +; неудачно —), метод краниотомии)*	*Автор*
4	Барцрял, погребение №9; погребение №97	Армения	ПБВ—РЖВ	♂ 20—29 ♀ 20—25	12 × 10 × 12,8 × 5,5 мм; четырехугольная; +; 33,5 × 27 мм; овальная; +; скобление	Khudaverdyan 2021
5	Бовер, погребение №7	Армения	ПБВ—РЖВ	♂ 30—39	33,5 × 25 мм; — ; скобление	Khudaverdyan 2021
6	Кармир	Армения	ПБВ—РЖВ	♀ 20—25	15,2 × 16 мм; округлое; —; сверление	Khudaverdyan 2021
7	Лчашен, погребение №193/6 погребение №71 погребение №83	Армения	ПБВ—РЖВ	♂ 40—49 ♀ 30—39 ♀ 30—39	30,5 × 20,5 мм; овальная. 46,4 × 48,4 мм; +; прорезывание. 10,6 × 26,6 мм; овальная; +; прорезывание	Худавердян и др. 2019; Khudaverdyan 2021
8	Арцвакар, погребение №5	Армения	ПБВ—РЖВ	♂ 60—65	29 × 14 мм; овальное; +; прорезывание	Khudaverdyan 2021
9	Карашамб, погребение №6 погребение №1	Армения	ПБВ—РЖВ	♂ 18—20 ♂ 20—29	14 × 10 мм; овальная, —; прорезывание. 13,8 × 13,3 мм; овальная; +; прорезывание	Khudaverdyan 2021
10	Багери Чала погребение №22 погребение №18	Армения	ПБВ—РЖВ	Ребенок 8—10 ♂40—49	15 × 15 мм и 9 × 16 мм; —; распиливание и прорезывание 23,7 × 18,5 × 9,5 × 8,2? мм; четырехугольная; —; распиливание и прорезывание	Khudaverdyan 2021

Таблица 2. **Археологические памятники эпохи поздней бронзы — раннего железа (РЖВ) с трепанированными черепами (продолжение)**

№	*Археологический памятник*	*Регион*	*Датировка*	*Пол и возраст*	*Описание дефектов (размеры, форма, исход /заживление (успешно +; неудачно —), метод краниотомии)*	*Автор*
11	Техут, погребение №1	Армения	ПБВ—РЖВ	♂ 30—39	14 × 13 × 7(?) × 9(?) мм; ромбовидной; +; прорезывание	Худавердян и др. 2019
12	Норатус, погребение №7	Армения	ПБВ—РЖВ	Ребенок 6—8	16,6 × 15,5 × 12 × 21 мм; прямоугольная; —; распиливание и прорезывание	Khudaverdyan 2021
13	Нор-Армавир	Армения	VII в. до н.э.	Ребенок	14,2 × 9 мм; овальная; —; прорезывание	Худавердян и др. 2022
14	Кисловодск	Российская Федерация	VIII—VII вв. до н.э.	♀ 25—30	2 × 1,8 см; круглая; +; скобление и/или прорезывание?	Бобин 1968
15	Троя VI	Турция	ПБВ	♂ 30	пятиугольная; —; прорезывание	Kiesewetter 2014
16	Некрополь Хаккари	Турция	1000 г. до н.э.	♀ Взрослый индивид	38 × 32 мм; —; сверление и прорезывание —; ?	Gözlük et al. 2003; Açıkkol et al. 2009
17	Некрополь Карагюндюз гробницы К5 и К8 гробница К8	Турция	1000 г. до н.э.	две взрослые ♀ два взрослых ♂	 у одного из мужчин сверление и прорезывание	Sevim et al. 2002; Açıkkol et al. 2009
18	Некрополь Дилькая	Турция	IX—VII вв. до н.э.	взрослая ♀ взрослый индивид	50 × 27,5 мм; эллипсоидная; +; сверление и прорезывание 19 мм; округлая; сверление и прорезывание	Güleç 1989
19	Некрополь Кания Бекан	Турция	РЖВ	♂ и ♀	открытия канавок, прорезывание, сверление, скобление	Ayaz 2023; Ilikan, Uzel 2023
20	Динкха Тепе	Иран	1100—800 гг. до н.э.	Ребенок 11—12	14 × 17 мм; овальная; +; скобление и прорезывание	Mallin, Rathbun 1976

Таблица 2. **Археологические памятники эпохи поздней бронзы — раннего железа (РЖВ) с трепанированными черепами (продолжение)**

№	*Археологический памятник*	*Регион*	*Датировка*	*Пол и возраст*	*Описание дефектов (размеры, форма, исход /заживление (успешно +; неудачно —), метод краниотомии)*	*Автор*
21	Рас Шамра/ Угарит	Сирия	XVI—XV вв. до н.э.	♀ 40	3,5 мм, 11 × 12 мм, 11,5 мм, 11 × 12 мм; овальная; —; сверление ?	Vallois, Ferembach 1962
22	Минет эль-Бейда («Белая Гавань»)	Сирия	XV в. до н.э.	♀ 18	3 мм; овальная; +; скобление и прорезывание	Dastugue 1962
23	Тель Мазар	Иордания	605—549 гг. до н.э.	♂ ♀ ♂	12 отверстий 4 отверстия 3 отверстия 4-5 мм; округлая; сверление	Disi et al. 1983; Yassine 1983
24	Телль эд-Дувеир (Лачиш/Лахиш)	Израиль	VIII—VII вв. до н.э.	Молодой ♂ Пожилой ♂ Молодой ♂	прямоугольная; —; распиливание канавок прямоугольная; —; распиливание канавок 5,2 × 2,9 × 1,7 см; скобление и прорезывание	Parry 1936; Risdon 1939
25	Вади Баушар	Оман	VII в. до н.э.	Взрослый ♂	7 мм; округлая; сверление	Kunter 1999
26	Акорис	Египет	1075—656 гг. до н.э.	Взрослая ♀ Ребенок 7—8 Пожилой ♂	6 мм; округлая; скобление и сверление 6 мм; округлая; скобление и сверление 7 × 10 мм; округлая; скобление и сверление	Tsujimura 2014
27	Саккара	Египет	747-656 гг. до н.э.	Молодая ♀	10 мм; округлая; +; скобление	Ghalioungui 1965; Shaaban1982-1984



Рис. 1. Мужской череп из кургана (фото автора).

Fig. 1. Male skull from kurgan (Photo by author).

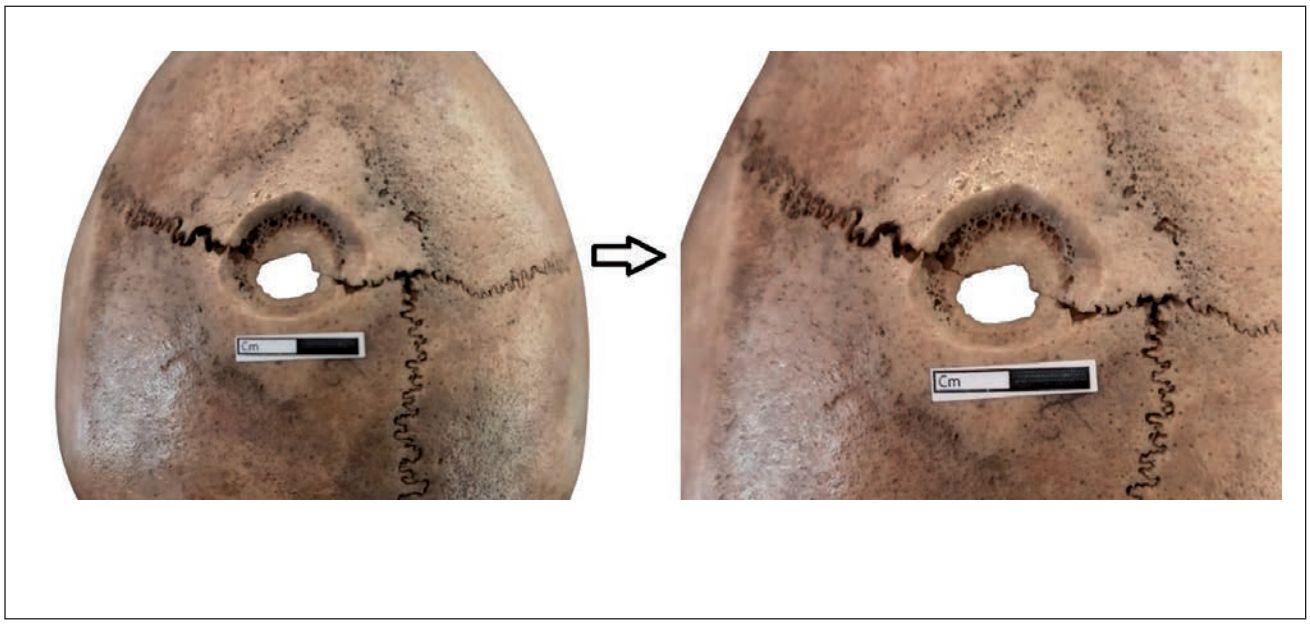

Рис. 2. Трепанационное отверстие (фото автора).

Fig. 2. Trepanned hole (Photo by author).

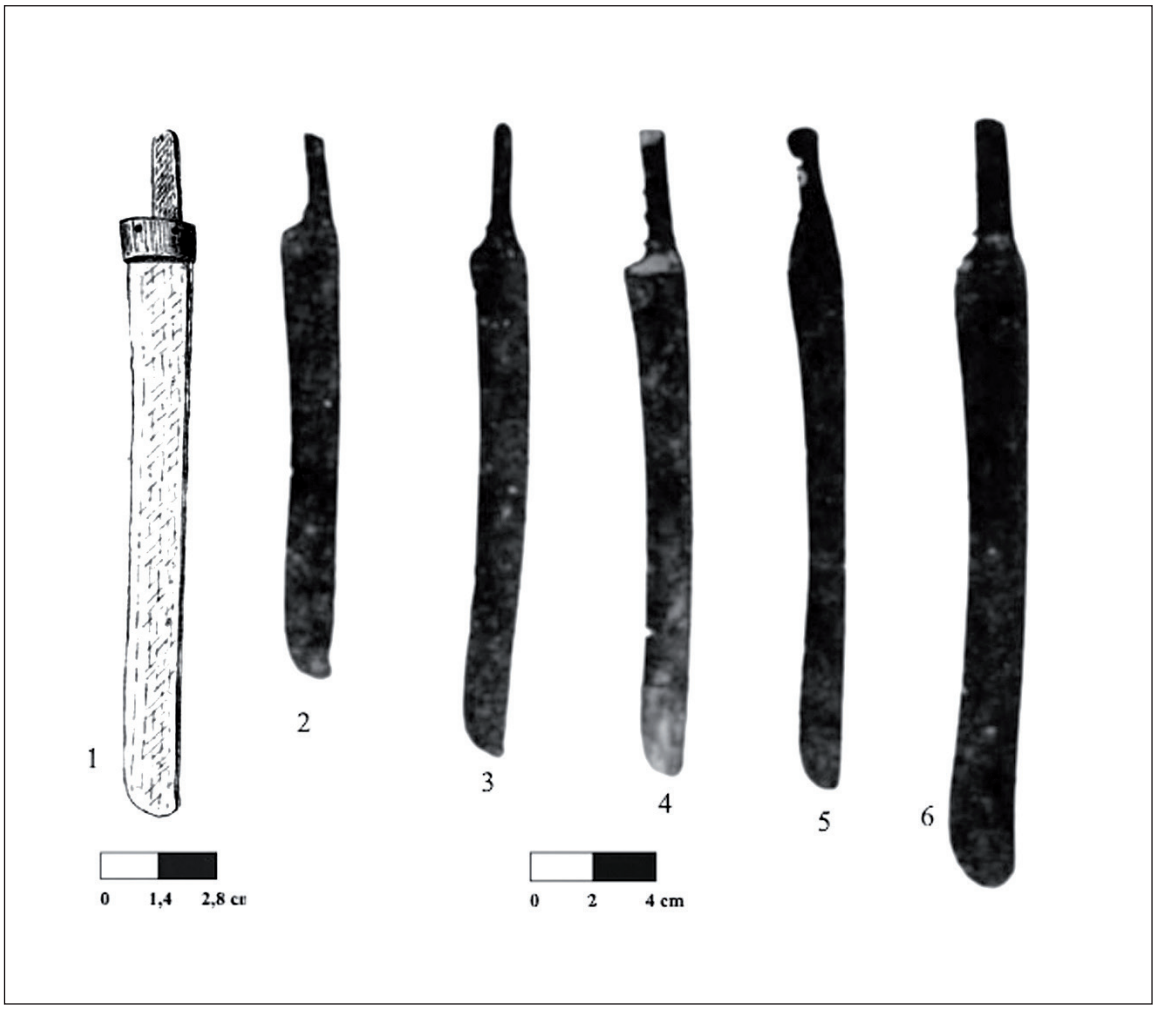

Рис. 3. Бронзовые ножи: *1* — погребение VI, курган № 21 (по Гуммель 1940: фиг. 7. VI-3); *2—6*— курган № 2 к юго-западу от г. Гёйгёль (по Hummel 1933: Abb.14).

Fig. 3. Bronze knives: *1* — Burial VI of kurgan No. 21 (after Gummel 1940: Fig. 7. VI-3); *2* — Kurgan No. 2 to south-west from Goygol city (after Hummel 1933: Abb.14).

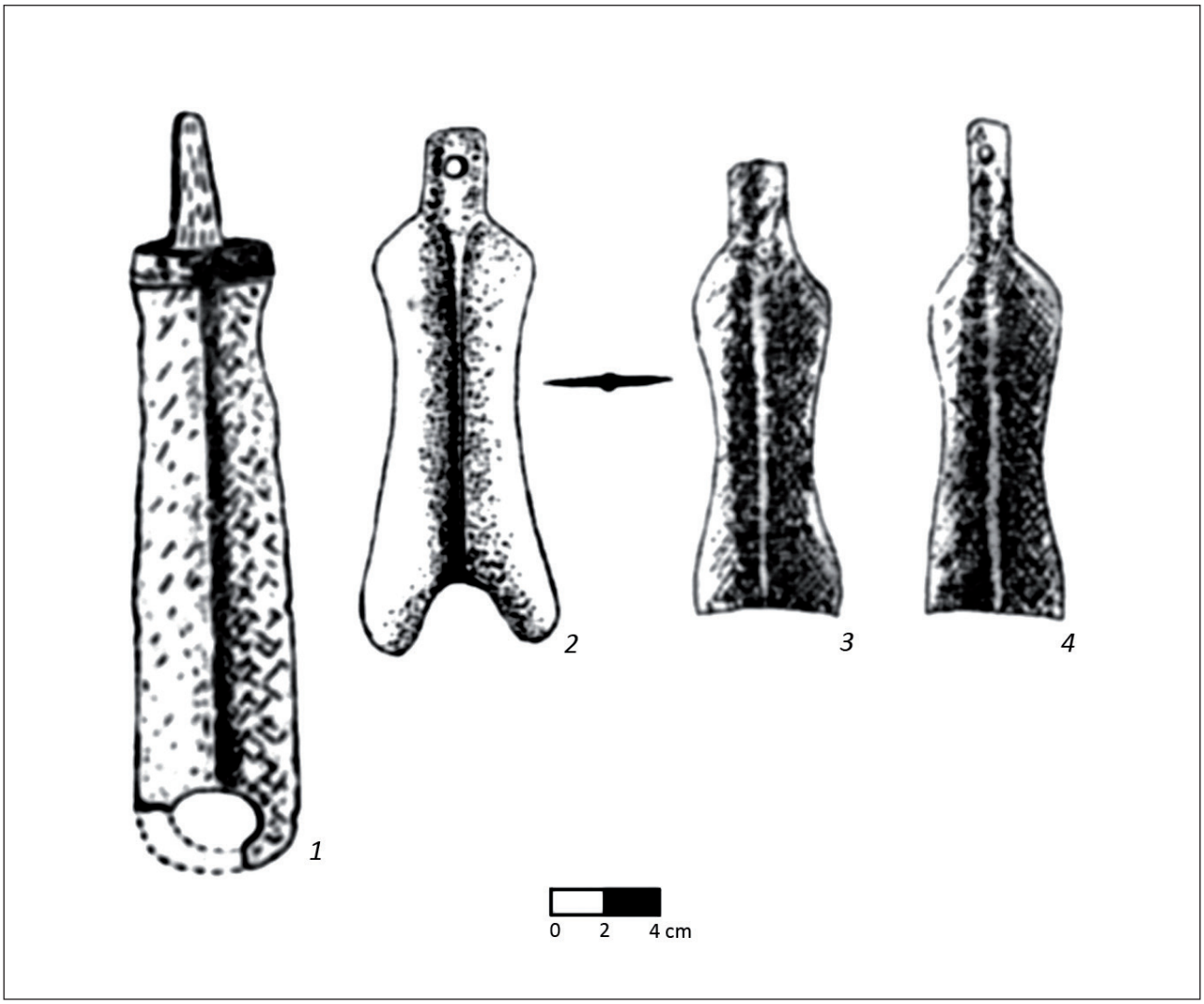

Рис. 4. Бронзовый кинжал (1) и бронзовые ножи (2—4): *1* — сооружение 58, поселение 1, долина р. Гянджачай (по Гуммель 1940: фиг. 38. № 3); *2* — Некрополь Гадживелилер; *3—4* — Мингечаур (по Cəlilov 2018: Şəkil 4.17).

Fig. 4. Bronze dagger (1) and bronze knives: *1* — Building 58, site 1, the Ganjachai River valley, (after Gummel 1940: Fig. 38. No. 3); 2 — Hajiveliler necropolis; 3—4 — Mingachevir (after Jalilov 2018: Fig. 4.17).

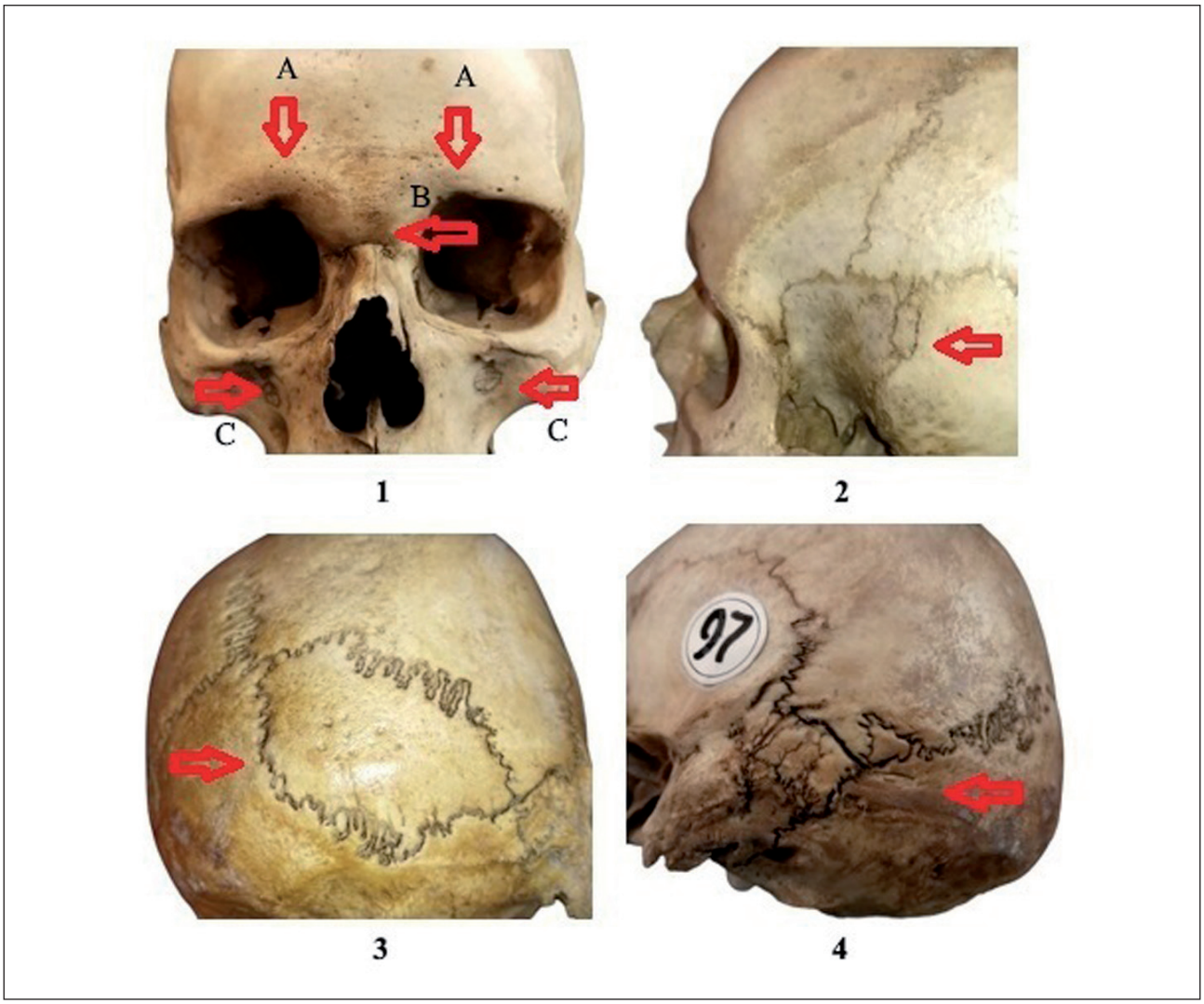

Рис. 5. Некоторые маркеры стресса и дискретные признаки: *1* — васкулярная реакция (A), sutura supranasale (B), foramen infraorbitale (C); *2* — Epipteric ossicle; *3* — Incomplete asymmetric os Incae; *4* — Os sutura lambdoidea (фото автора).

Fig. 5. Some stress markers and non-metrics traits:
1 — Vascular reaction (A), porotic hyperostosis, sutura supranasale (B), foramen infraorbitale (C); *2* — Epipteric ossicle; *3* — Incomplete asymmetric os Incae; *4* — Os sutura lambdoidea (Photo by authror).

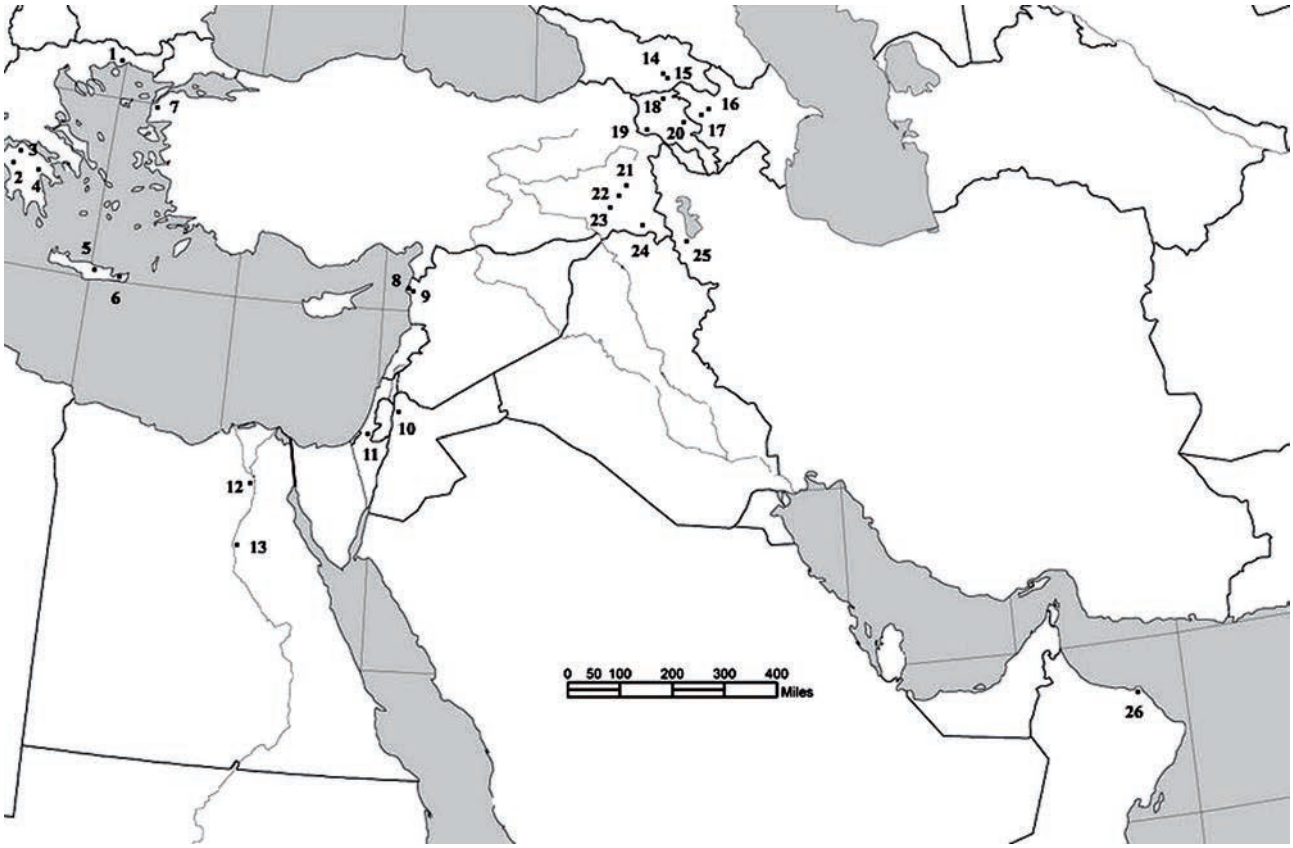

Рис. 6. Археологические памятники эпохи поздней бронзы — раннего железа, где были обнаружены трепанированные черепа:
1 — Абдера; *2* — Агия Триада; *3* — Ахейя Клаусс; *4* — Аргос; *5* — Кносс; *6* — Кавуси Вронда; *7* — Троя; *8* — Минет эль-Бейда («Белая Гавань»); *9* — Рас Шамра (Угарит); *10* — Телль эль-Мазар; *11* — Телль эд-Дувеир (Лачиш/Лахиш); *12* — Саккара; *13* — Акорис; *14* — Нареквави; *15* — Самтавро; *16* — долина р. Гянжачай; *17* — Хошбулаг; *18* — Бовер; Барцрял; Техут; Багери Чала; *19* — Нор Армавир; *20* — Лчашен; Карашамб; Норатус; Кармир; Арцвакар; *21* — Карагюндюз; *22* — Дилькая; *23* — Кания Бекан; *24* — Хаккари; *25* — Динкха Тепе; *26* — Вади Бавушар
(карта составлена автором).

Fig. 6. Archaeological sites of the Late Bronze — Early Iron Ages, where have been found trepanned skulls:
1 — Abdera; *2* — Agia Triada; *3* — Achaea Klauss; *4* — Argos; *5* — Knossos; *6* — Kavousi Vronda; *7* — Troy; *8* — Minet el-Beida («White Harbor»); *9* — Ras Shamra (Ugarit); *10* — Tell el-Mazar; *11* — Tell ed-Duweir (Lachish/Lahish); *12* — Sakkara; *13* — Akoris; *14* — Narekvavi; *15* — Samtavro; *16* — Ganjachai River valley; *17* — Khoshbulaq; *18* — Bo-ver; Bardzryal; Teghut; Bagheri chala; *19* — Nor Armavir; *20* — Lchashen; Karashamb; Noratus; Karmir; Artsvakar; *21* — Karagunduz; *22* — Dilkaya; *23* — Kania Bekan; *24* — Hakkari; *25* — Dinkha Tepe; *26* — Wadi Bawshar
(The map have been formed by author).