DOI: 10.53737/2713-2021.2025.93.91.017

Д.А. Кириченко

О ТРАВМАХ ЧЕРЕПА У МУЖЧИН В ЭПОХУ АНТИЧНОСТИ (АЗЕРБАЙДЖАНСКАЯ РЕСПУБЛИКА)*

В статье рассмотрены мужские черепа со следами травматических повреждений летального характера с территории Азербайджана. Антропологический материал происходит из разнотипных погребальных памятников эпохи античности. В научную обработку поступило: два мужских черепа из погребений в каменных ящиках некрополя Демирчи (Шемахинский р-н), мужской череп из кувшинного погребения № 1 некрополя Эминли (Масаллинский р-н), мужской череп из катакомбного погребения в Мингечауре, мужской череп из кувшинного погребения на поселении Шортепе (Бардинский р-н). На исследованных черепах фиксируются травмы различного вида без следов заживления. На мужском искусственно деформированном черепе из погребения № 10 по типу «каменный ящик» некрополя Демирчи отмечен вдавленный компрессионный перелом продолговато округлой формы размерами 10 × 13 мм, глубина 5 мм; на мужском черепе из погребения № 11 по типу «каменный ящик» некрополя Демирчи — проникающее ранение («дырчатый» перелом) продолговато-овальной формы, размерами 8 × 13 мм; на мужском искусственно деформированном черепе из катакомбного погребения в Мингечауре — проникающее ранение («дырчатый» перелом) треугольной формы, размерами 20 × 20 × 15 мм; на мужском черепе из кувшинного погребения № 1 из некрополя Эминли — проникающее ранение («дырчатый» перелом) продолговато овальной формы, размерами 55 × 13 мм; на мужском черепе из кувшинного погребения на поселении Шортепе — рубленная травма, овальной формы, длиной 8,4 см и шириной 2,1 см. Отмечены и предполагаемые виды оружия, которыми были нанесены травматические повреждения. В синхронное время на территории Южного Кавказа помимо случаев из Азербайджана травм на мужских черепах летального характера не выявлено. Высокий травматизм в исследуемый период свидетельствует о возросших боевых столкновениях и агрессивности среды обитания социума.

Ключевые слова: Азербайджан, Кавказская Албания, археология, погребения, эпоха античности, военное дело, травматические повреждения.

Сведения об авторе: Кириченко Дмитрий Александрович, кандидат исторических наук, доцент, Институт археологии и антропологии Национальной Академии наук Азербайджана.

Контактная информация: AZ 1143, Азербайджанская Республика, г. Баку, пр-т Г. Джавида, 115, Национальная Академия наук Азербайджана, e-mail: dmakirichenko@mail.ru.

D.A. Kirichenko

NOTE ABOUT CRANIAL TRAUMAS AT MALES IN ANTIQUITY (AZERBAIJAN REPUBLIC)

The article examines male skulls with traumatic injuries of perimortem character from territory of Azerbaijan. The anthropological material comes from various types of burial monuments from the Antiquity period. The following materials were submitted for scientific processing: two male skulls from the stone cist burials of the Demirchi necropolis (Shamakhi district), a male skull from the pithos burial No. 1 of the Eminli necropolis (Masalli district), a male skull from a catacomb burial in Mingachevir, and a male skull from a pithos burial at

* Данная работа выполнена при финансовой поддержке Фонда Науки Азербайджана, Грант № AEF-MGC-2024-2(50)-16/16/5-M-16.

Статья поступила в номер 12 июня 2025 г.
Принята к печати 27 июня 2025 г.

© Д.А. Кириченко, 2025.

the Shortepe settlement (Barda district). The examined skulls are shown injuries of various types, without signs of healing process. On the artificially deformed male skull from burial No.10 of the “stone box” type in the Demirchi necropolis, a depressed compression fracture of an oblong-round shape measuring 10 × 13 mm and 5 mm deep was noted (blunt force trauma); on the male skull from burial No. 11 of the “stone box” type in the Demirchi necropolis, a penetrating wound (“perforated” fracture) of an oblong-oval shape measuring 8 × 13 mm was noted (sharp force trauma); on the male artificially deformed skull from the catacomb burial in Mingachevir — a penetrating wound (“perforated” fracture) of a triangular shape, measuring 20 × 20 × 15 mm (sharp force trauma); on the male skull from the pithos burial No. 1 from the Eminli necropolis — a penetrating wound (“perforated” fracture) of an oblong-oval shape, measuring 55 × 13 mm (sharp force trauma); on the male skull from the pithos burial at the Shortepe settlement there is a sharp force trauma, oval in shape, 8.4 cm long and 2.1 cm wide was identified. The supposed types of weapons that caused the traumatic injuries were also noted. At the same time, at the territory of the South Caucasus, in addition to the cases from Azerbaijan, no fatal injuries (perimortem traumas) were found on male skulls. The high traumatism in the studying period indicates increased combat clashes and the aggressiveness of the social environment.

Key words: Azerbaijan, Caucasian Albania, archaeology, burials, Antiquity, warfare, traumatic injuries.

About the author: Kirichenko Dmitry A., PhD (Archaeology), Ass. Professor, Institute of archaeology and anthropology, Azerbaijan National Academy of Sciences.

Contact information: AZ 1143, Azerbaijan Republic, Baku, H. Javid Avenue 115, Azerbaijan National Academy of Sciences, e-mail: dmakirichenko@mail.ru.

В статье рассмотрен антропологический материал из разнотипных погребений периода античной Кавказской Албании с территории Азербайджанской Республики — кувшинных, катакомбных и захоронений по типу «каменный ящик».

Новизной является описание случаев травматических повреждений летального характера, выявленных на краниумах мужчин[1] из северо-западного, центрального и юго-восточного регионов республики, а также представлена карта археологических памятников (рис. 1), в которых они были выявлены, а также составлена сводная таблица находок мужских черепов эпохи античности с травмами летального характера с территории Ближнего Востока.

Автором были исследованы краниологические материалы, как из фондов Института археологии и антропологии НАНА (г. Баку), так и из историко-краеведческих музеев г. Масаллы и г. Барда.

Материалом для написания работы послужили черепа мужчин из захоронений (№ 10, 11) по типу «каменный ящик» некрополя Демирчи (Шемахинский р-н); кувшинного погребения № 1 некрополя Эминли (Массалинский р-н); кувшинного погребения на поселении Шортепе (Бардинский р-н); катакомбного погребения из Мингечаура.

Травматические повреждения были изучены согласно методикам, применяемым в современной судебной медицине (Крюков 1998; Sauer 1998; Çeker 2022) и палеопатологии (Мамонова 1997; Бужилова 1995; Балабанова, Перерва 2007; Ражев 2013; Балабанова, Перерва 2019; Lovell 1997; Ortner 2003; Knüsel 2005).

Исследованные в публикации травмы относятся, к так называемым *perimortem trauma* (травмам, произошедшим накануне или в момент смерти) (Sauer 1998; Çeker 2022; Lovell 1997; Ortner 2003) без следов заживления.

В ходе описания травматических повреждений была отмечена их локализация на краниуме, сторона расположения (справа/слева), форма дефекта, размеры и тип, согласно принятой классификации, а также предполагаемый предмет/оружие, нанесения ранения.

Некрополь Демирчи расположен в 35 км к северо-западу от г. Шемаха на высоте 1800 м над уровнем моря и был обнаружен во время строительства магистрального шоссе Шемаха-Демирчи-Лагич в 2015 г.

---

[1] Случаи травматических повреждений с летальным исходом на женских черепах эпохи античности с территории Азербайджана будут рассмотрены отдельно, но в другой статье.

В 2017 г. археологические раскопки на памятнике проводила экспедиция Института археологии и этнографии Национальной Академии Наук Азербайджана (ныне Институт археологии и антропологии НАНА) во главе с д-ром ист. наук, проф. Г.Дж. Джабиевым и канд. ист. наук, доц. Ф.С. Халили. В ходе работы было исследовано 18 погребений по типу «каменный ящик».

Захоронения были обнаружены на глубине 50—90 см, могилы квадратной формы, их стенки выложены крупными камнями речного происхождения или известняком, сверху погребения закрыты большими каменными плитами скального происхождения. В могилах скелеты находились в сильно и слабо скорченном положении на правом или левом боку с ориентировкой лица на северо-восток и юго-запад. Мужчины были захоронены на левом боку лицом на северо-восток, а женщины — на правом боку лицом на юго-запад. В погребениях был обнаружен многочисленный инвентарь: керамические сосуды албанского времени, изделия из стекла, железа (ножи, кинжалы, мечи), серебра (фиалы, печати, перстни-печатки, подвески, римская фибула), золота (украшения, серьги, кольца, подвески, нашивки, булавки и т.д.), различные бронзовые украшения, бусины из агата, граната, пасты, а также остатки ткани (шерсти) и кожи. Археологические артефакты выявленные в некрополе Демирчи находят свои аналогии среди погребальных памятников и поселений Азербайджана времен античной Кавказской Албании, а также среди предметов эпохи Великого переселения народов. Некрополь Демирчи датируется в пределах конца III—IV вв. н.э. (Cəbiyev 2017: 2—4; Кириченко, Гасанов 2019: 72).

В двух погребениях (№ 10 и 11) некрополя Демирчи были обнаружены черепа со следами травматических повреждений. К сожалению, не приводится полное археологическое описание этих погребений (размеры, положение костяка, полное содержание инвентаря и т.д.).

Однако, по имеющейся у нас информации и фото из отчета д-ра ист. наук, проф. Г.Дж. Джабиева следует, что захоронения имели весьма представительный погребальный инвентарь. В частности, в каменном ящике № 10 рядом со скелетом был обнаружен железный меч (длина 65 см) (рис. 7: 6) и железный кинжал (длина 35 см), под черепом находилась серебряная фиала, а также куски ткани, были выявлены и керамические сосуды, а в каменном ящике №11 под головой погребенного также была обнаружена серебряная фиала (Cəbiyev 2017: 3).

В настоящее время черепа из некрополя Демирчи хранятся в археологическом фонде Института археологии и антропологии НАНА (г. Баку).

На искусственно деформированном черепе мужчины, в возрасте 40—45 лет, из погребения № 10 на левой стороне лобной кости отмечен вдавленный компрессионный перелом, продолговато округлой формы, размерами 10 × 13 мм, глубиной 5 мм (Кириченко 2020: 142). Травма была нанесена, предположительно, тупым предметом, возможно, булавой. Удар был настолько сильным, что на внутренней стороне имеется достаточно глубокая вмятина (рис. 2).

На фрагменте черепа мужчины из погребения № 11 на левой височной кости имеется проникающее ранение продолговато-овальной формы (рис. 3), размерами 8 × 13 мм (Кириченко 2020: 143). Возможно, удар мог быть нанесен копьем или другим предметом с острым концом.

Мингечаур. В 1949 г. во время строительства гидроэлектростанции в районе Мингечаура, на левом берегу реки Кура, в местности Гала-Гет, в 6 км к северо-востоку от г. Мингечаур, у входных ворот ущелья Бождага (Асланов 1955: 63) были обнаружены катакомбные погребения, до того момента еще не исследованные на территории нашей республики.

Катакомбные погребения в зоне Мингечаура связывают с появлением на территории Кавказской Албании племен сармато-аланского круга. Захоронения датируют широко в пределах I—VII вв. и подразделяются на две группы: ранние (I—III вв.) и поздние (IV—VII вв.) (Гошгарлы 2012).

Касаясь общей характеристики катакомбных погребений нужно заметить, что все они почти одинаковы по устройству камер, представляющих собой куполообразные сводчатые сооружения, эллипсоидные или круглые в плане, 1,5—3 м в диаметре и 0,9—1,7 м высотой. Доступ к камерам осуществлялся через специальные проходы в виде траншей (Асланов 1955: 64).

Значительное количество искусственно деформированных черепов отмечено в катакомбах раннего периода. В целом инвентарь ранних катакомбных погребений — это разнообразные по формам и функциональному назначению керамические сосуды красного, а порой и черного обжига, разнообразные стеклянные сосуды, предметы вооружения, украшения, серебряные сосуды, орудия труда, монеты (Гошгарлы 2012).

В музейной экспозиции отдела «Научный фонд и экспозиция» Института археологии и антропологии НАНА (г. Баку) находится искусственно деформированный краниум со следами *perimortem* травмы из раннего катакомбного погребения Мингечаура, но без указания номера захоронения.

На правой теменной кости черепа (168 б) взрослого мужчины отмечено проникающее ранение (Кириченко 2020: 141), так называемый «дырчатый» перелом, треугольной формы, размерами 20 × 20 × 15 мм (рис. 4), нанесенный, вероятно, предметом с острым концом, предположительно, боевым чеканом.

Некрополь Эминли. В 2022 г. в ходе сельскохозяйственных работ на территории села Эминли (Массалинский р-н) было случайно обнаружено кувшинное погребение, которое являлось частью некрополя. Археологом к.и.н., доц. А.М. Агаларзаде были проведены на месте спасательные раскопки[2].

Погребальный кувшин (кюп) находился на глубине 70 см от дневной поверхности. Рядом с ним выявлено еще два керамических сосуда. Кюп находился на боку, по направлению северо-восток—юго-запад, венчиком на юго-запад. Длина погребального сосуда составляла 1,8 м, диаметр тулова — 1 м, диаметр венчика — 50 см. Анатомическое положение костяка с трудом удалось определить, ввиду заполнения погребального кувшина грунтовыми водами. Череп находился у венчика сосуда, лицевая часть была направлена на северо-восток. Скелет погребенного находился в полускорченном положении на левом боку, руки сильно согнуты и подняты над головой, а ноги согнуты в коленях. У ног погребенного, ближе к основанию кюпа выявлен еще один керамический сосуд. Инвентарь, помимо указанных выше керамических сосудов состоял из железного кинжала, железного ножа с костяной рукояткой, а также были обнаружены две бронзовые серьги, бронзовая пряжка пояса, серебряная монета — драхма, так называемого «готарзовского» типа, экбатанского чекана Парфии, которая находилась рядом с челюстью. Погребение датируется около I в. н.э. (Агаларзаде, Керимов, Кириченко 2023).

В настоящее время череп и кости посткраниального скелета, а также артефакты из кувшинного погребения № 1 некрополя Эминли представлены в экспозиции историко-краеведческого музея г. Масаллы (Масаллинский р-н).

На левой височной кости взрослого мужчины (50 + лет) имеется проникающее ранение, продолговато овальной формы (рис. 5), размерами 55 × 13 мм, нанесенное острым массивным предметом — железным топором, кинжалом/мечом, который пробил кость, в результате чего, предположительно, наступила мгновенная смерть. О силе удара мы можем судить, по трещинам, которые образовались слева и справа от места повреждения, сама кость была разрушена.

Поселение Шортепе расположено в 3 км восточнее с. Шатырлы (Бардинский р-н), в возвышенной части Карабахской равнины. Со второй половины I тыс. до н.э. поселение Шортепе стало одним из торгово-ремесленных центров региона. К сожалению, в письменных источниках нет прямых сведений относительно этого памятника (Османов 2006: 85).

Археолог Ф.Л. Османов отождествлял поселение Шортепе с античной Бардой. На памятнике была проведена лишь археологическая разведка, в результате которой был собран ценный материал, состоящий, как из местных, так и импортных изделий (Османов 2006).

Площадь городища составляет более 4 га. У южной окраины Шортепе были расчищены четыре кувшинных погребения. Покойник находился внутри погребального кюпа в скорченном положении, кюпы ориентированы преимущественно на юго-восток или северо-

[2] Автор выражает свою благодарность и признательность канд. ист. наук, доц. А.М. Агаларзаде за возможность исследовать и опубликовать антропологический материал из кувшинного погребения № 1 некрополя Эминли.

восток. Внутри захоронений был выявлен и изучен значительный погребальный инвентарь. Керамика представлена, в основном, небольшими горшками и мисками. Горшки с округлым корпусом и низкой горловиной, увенчанной утонченным или утолщенным к краю венчиком Узкая горловина кверху раструбообразно, расширяется. Миски, в основном, полусферической или уплощённой формы с загнутым вовнутрь венчиком. В погребениях были обнаружены многочисленные бусы из полудрагоценных камней, биконической, сферической, шаровидной и цилиндрической формы (Османов 2006: 86—87).

К сожалению, Ф.Л. Османов не приводит подробного описания каждого кувшинного погребения отдельно, останавливаясь лишь на богатом женском погребении № 2, а также отмечает, что аналогичные выявленным в кувшинных погребениях материалы известны из раскопок античных городов Греции и Северного Причерноморья (Османов 2006: 87—88).

Исследованный нами слабо деформированный череп мужчины зрелого возраста (35—50 лет) (Buikstra, Ubelaker 1994), происходит из кувшинного погребения, обнаруженного на южной окраине городища Шортепе. К сожалению, не сохранилось информации из какого именно по номеру захоронения.

Краниум, в настоящее время, представлен в действующей экспозиции историко-краеведческого музея г. Барда (Бардинский р-н)[3].

На краниуме с левой стороны имеется травматическое повреждение (рис. 6) насильственного характера, овальной формы, длиной 8,4 см и шириной 2,1 см. Травма — рубленая, нанесена острым предметом, следов заживления нет; отмечен рубленый дефект, четко просматривается плоскость разруба.

Возможно, нападавший находился лицом к лицу к мужчине, основной удар пришелся на левую сторону лобной и височной кости, слегка задев при этом и теменную кость.

О силе удара свидетельствует тот факт, что часть кости была срезана и отсечена, края дефекта острые, присутствуют также отломы и отслоения внутренней и внешней компакты. Вероятно, оружием нападения послужил острый меч. Предположительно, от такого ранения смерть наступила, практически мгновенно. На пораженном участке отмечаются сколы и мелкие зазубрины, оставленные холодным оружием. Исход боевого столкновения для индивидуума был летальным. Травма на черепе мужчины из Барды относилась к категории рубленных травм острым предметом.

Травмой называют нарушение целостности или непрерывности тканей организма, которые возникают под воздействием внешних сил (Волкович 1928: 4).

Травмы черепа являются одним из важных источников в реконструкции образа жизни древнего населения. Изучение травматических повреждений — одно из важных направлений в палеопатологии.

Травмы выступают показателем взаимодействия индивидуума с окружающей средой и обществом (Ortner 2003).

Показатель распространения черепных травм в группе является своеобразным маркером агрессивности и неблагополучия социальной атмосферы в популяции (Бужилова 2005: 197).

Специальный анализ травм, их форма, размеры, состояние краев переломов, представляет интерес, поскольку говорят о роде оружия, которым были нанесены травмы, силе и направлении ударов (Мамонова 1997: 108).

Травматические поражения наиболее характерные маркеры военной жизни (Бужилова 1995: 134).

Антропологи М.А. Балабанова и Е.В. Перерва отмечают, что боевые травмы засвидетельствованы чаще на лицевом отделе краниума, а также их значительно больше на искусственно деформированных черепах позднесарматского времени. В это период преобладают рубленные ранения со смертельным исходом (Балабанова, Перерва 2019).

[3] Автор выражает свою благодарность и признательность директору историко-краеведческого музея г. Барда госпоже К. Рафибейли за возможность исследовать и опубликовать материалы, а также госпоже М. Алиевой за помощь в процессе работы с артефактами из экспозиции.

Антрополог Е.Ф. Батиева сообщает о частоте встречаемости травм у мужчин с деформацией в Нижнегниловском и Кобяковском некрополях, а также в степных курганных могильниках Подонья (Батиева 2011: 55).

Позднесарматский социум был более агрессивным, его мужская часть, скорее всего, регулярно участвовала в боевых конфликтах в качестве и нападавших, и жертвы (Балабанова, Перерва 2019: 339).

В боевом арсенале эпохи античности, судя по археологическим находкам с территории Азербайджана и Евразии можно найти в большом количестве, предполагаемые виды оружия, которыми и были нанесены травмы — железные мечи, кинжалы, булавы, копья, различные топоры, чеканы и т.д.

Одним из возможных видов оружия, приведшим к смерти мужчины из Барды, мог выступать длинный меч (рис. 7).

Римский историк Публий Карнелий Тацит (56/58 — после 117/120 гг.) сообщает, что обычным оружием сарматов был длинный меч (Нефедкин 2011: 159).

Появившись во II—I вв. до н.э., длинные мечи со II в. н.э. становятся ведущим оружием ближнего боя (Курчатов, Бубулич, 2003: 294). По всей видимости, появление длинных клинков у сарматов можно рассматривать в достаточно широком кругу сарматско-среднеазиатских культурных параллелей II в. до н.э. — I в. н.э., фиксируемых целым рядом различных категорий археологического материала. И ранние, и поздние серии длинных мечей, находимых в сарматских могилах, в самых общих чертах являются частями огромной группы азиатского клинкового оружия, распространенного на колоссальной территории (Безуглов, 2000: 174—175).

Практически все исследователи отмечают сопряженность быстрого распространения длинных мечей со становлением позднесарматской археологической культуры (Безуглов, 2000: 179).

Вероятно, человек погиб в бою с воином, обладавшим похожим боевым комплектом вооружения.

Возможно, схватка, могла произойти аналогичным образом, как и на изображении батальной сцены (рис. 8) на орлатской костяной пластине из Узбекистана (Mode 2006: fig. 1).

На территории Южного Кавказа травмы с летальным исходом на черепах мужчин эпохи античности пока не обнаружены и нам неизвестны.

В целом, проблема боевого травматизма на южнокавказских антропологических материалах, относящихся к исследуемому периоду, еще не совсем хорошо проработана, так как практически нет находок подобного плана.

На территории Евразии в эпоху античности были отмечены многие случаи *perimortem* травм на черепах мужчин, описание которых не входит в задачи нашей статьи, мы ограничились лишь антропологическими материалами из региона Ближнего Востока.

На территории Ближнего Востока мужские краниумы с *perimortem* травмами были обнаружены на ряде археологических памятников синхронного времени: погребения на кладбище гладиаторов г. Эфес (Kanz, Grossschmidt 2006) (Турция); череп мужчины из церкви Константина и Елены (Uysal 2005) позднеантичного г. Андабалис (возле г. Нигде, Турция); погребение мужчины в сырцовом саркофаге из Йешиловы (Türkoral 2016) около г. Измир (античная Смирна, Турция); некрополь Саяла (Strouhal, Jungwirth 1980) (Египет); массовое захоронения жертв резни II в. до н.э. — I в.н.э. из г. Иерусалим (Dittmar et al. 2022) и череп взрослого человека, предположительно, мужчины, из Эйн Геди, датируемый около I в. н.э. (Nagar 2003: 129) (Израиль).

На черепах были отмечены, как проникающие «дырчатые» переломы, рубленные травмы, так и вдавленные компрессионные переломы (табл. 1).

На территории Ближнего Востока в исследуемый период, преобладающей категорией травм были вдавленные компрессионные переломы, затем следовали — рубленные травмы, а после — проникающие ранения / «дырчатые переломы».

В античное время на территории Азербайджана, судя по имеющимся у нас данным, в основном, из повреждений летального характера преобладали проникающие ранения

(некрополь Демирчи, Мингечаур, некрополь Эминли), засвидетельствован один компрессионный вдавленный перелом (некрополь Демирчи) и одна рубленная травма (Шортепе).

Относительно типа погребений, то 2 случая травмы были зафиксированы на черепах из каменных ящиков; 2 — из кувшинных погребений и 1 — из катакомбного захоронения.

Три краниума были подвержены обычаю искусственной деформации, что лишний раз показывает высокую степень боевого травматизма, отмеченную на искусственно модифицированных черепах мужчин.

Литература

Агаларзаде А.М., Керимов С.К., Кириченко Д.А. 2023. Сармато-аланские следы в Атропатене (на основе материалов кувшинного погребения в Эминли). В: Раев Б.А. (ред.). *XI Анфимовские чтения. Западный Кавказ в контексте контактов культур, народов и цивилизаций*. Краснодар; Москва: Традиция. Центр палеоэтнологических исследований, 38—44.

Асланов Г.М. 1955. К изучению раннесредневековых памятников Мингечаура. *Краткие сообщения института истории материальной культуры* 60, 63—72.

Балабанова М.А., Перерва Е.В. 2007. Идентификация типов оружия по боевым травмам у сарматов. В: Яблонский Л.Т., Таиров А.Д. (отв. ред.). *Вооружение Сарматов: региональная типология и хронология.* Челябинск: ЮУрГУ, 173—181.

Балабанова М.А., Перерва Е.В. 2019. Травмы как свидетельство вооруженного насилия: (по материалам могильников сарматского времени Нижнего Поволжья и Нижнего Дона). *Stratum plus* 4, 321—342.

Батиева Е.Ф. 2011. *Население Нижнего Дона в IX в. до н.э. — VI в. н.э.: (Палеоантропологическое исследование).* Ростов-на-Дону: ЮНЦ РАН.

Безуглов С.И. 2000. Позднесарматские мечи (по материалам Подонья). В: Гугуев Ю.К. (отв. ред.). *Сарматы и их соседи на Дону: Материалы и исследования по археологии Дона* 1, 169—193.

Бужилова А.П. 1995. *Древнее население (палеопатологические аспекты исследования).* Москва: ИА РАН.

Бужилова А.П. 2005. *Homo Sapiens: История болезни*. Москва: Языки славянской культуры.

Волкович Н.М. 1928. *Повреждения костей и суставов*. Киев: Киевский медицинский институт.

Гошгарлы Г.О. 2012. *Типология погребальных памятников античного периода на территории Азербайджана*. Баку: Элм.

Кириченко Д.А. 2020. *Палеоантропология Азербайджана (VII в. до н.э. — V в. н.э.).* Баку: Apostrof-A.

Кириченко Д.А., Гасанов В.П. 2019. Некрополь Демирчи по данным антропологии. *Вестник Музея Археологии и Этнографии Пермского Предуралья* 9, 72—82.

Крюков В.Н. 2012. *Судебная медицина*. Москва: Медицина.

Курчатов С., Бубулич В. 2003. Сарматское погребение из кургана у с. Олонешты — 40 лет спустя. В: Савва Е. (отв. ред.*). Взаимодействие культури хронология Северо-Понтийского региона*. Кишинев: Институт археологии и этнографии АН РМ, 285—312.

Мамонова Н.Н. 1997. Боевые травмы на черепах из могильника Улангом (V—III вв. до н.э.). *РА* 4, 108—121.

Нефедкин А.К. 2011. *Военное дело сарматов и аланов (по данным античных источников).* Санкт-Петербург: Филологический факультет СПбГУ; Нестор-История.

Османов Ф.Л. 2006. *История и культура Кавказской Албании IV в. до н.э. — III в. н.э. (на основании археологических материалов).* Баку: Тахсил.

Ражев Д.И. 2013. Травмы черепов средневекового населения Западной Сибири: Распространение, структура, интерпретации. *Вестник археологии, антропологии и этнографии* № 2 (21), 56—69.

Скрипкин А.С. 1990. *Азиатская Сарматия. Проблемы хронологии и ее исторический аспект*. Саратов: Саратовский университет.

Buikstra J.E., Ubelaker D.H. 1994. *Standards for data collection from human skeletal remains: proceedings of a seminar at the Field Museum of Natural History, organized by Jonathan Haas. Arkansas archaeological research series* 44.

Cəbiyev Q. 2017. *Demirçi nekropolu*. Bakı: Bakı Universiteti.

Çeker D. 2022. İnsan iskeletlerinde travma çeşitleri ve özellikleri. In: Çeker D., Sevim Erol A., Plümer Küçük G. *Adli Antropoloji ve Kimliklendirme — Sahada ve Laboratuvarda Popöler Metodlar*. Ankara: Nobel Akademik Yayıncılık, 235—260.

Dittmar et al. 2022: Dittmar J.M., Nagar Y., Arbiv K., Lieberman T., Mitchell P.D. 2022. Violence in Hasmonean Judea: Skeletal evidence of a massacre from 2nd —1st century BCE Jerusalem. *International Journal of Osteoarchaeology* 32, 731—745. DOI: https://doi.org/10.1002/oa.3084.

Kanz F., Grossschmidt K. 2006. Head injuries of Roman gladiators. *Forensic Science International* 160, 207—216.

Knüsel C.J. 2005. The physical evidence of warfare- subtle stigmata? In: Parker Pearson M., Thorpe I.J.N. (eds.). *Warfare, Violence, and Slavery: Proceedings of a Prehistoric Society conference at Sheffield University*. Oxford: BAR Publishing, 49—65.

Lovell N.C. 1997. Trauma analysis in paleopathology. *Yearbook of Physical Anthropology* 40, 139—170.

Mode M. 2006. Heroic fights and dying heroes — The Orlat battle plaque and the roots of Sogdian art. In: Compareti M., Raffetta P., Scarcia G. *Ērān ud Anērān. Studies Presented to Boris Il'ič Maršak on the Occasion of His 70th Birthday*. Venezia: Libreria Editrice Cafoscarina, 419—454.

Nagar Y. 2003. Who lived in Israel? A Story of Ancient Populations. Jerusalem: Oranit.

Ortner D.J. 2003. *Identification of Pathological Conditions in Human Skeletal Remains*. San Diego: Academic Press.

Sauer N.J. 1997. The Timing of Injuries and Manner of Death: Distinguishing Among Antemortem, Perimortem, and Postmortem Trauma. In: Reichs K. (eds.). *Forensic Osteology Advances in the Identification of Human Remains*. Springfield: Charles C. Thomas, 321—332.

Strouhal E., Jungwirth J. 1980. Paleopathology of the Late Roman-Early Byzantine Cemeteries at Sayala, Egyptian Nubia. *Journal of Human Evolution* 9, 61—70.

Türkoral I. 2016. *Yeşilova Höyüğü iskelet buluntularının anatomik ve antropolojik açıdan incelenmesi*. İzmir: Ege Üniversitesi Sağlık Bilimleri Enstitüsü.

Uysal G. 2005. Kafatası Travması: Olası Bir Cinayet. *Adli Bilimler Dergisi* 4 (3), 45—51.

References

Agalarzade, A.M., Kerimov, S.K., Kirichenko, D.A. 2023. In: Raev, B.A.(ed.). *XI Anfimovskie chteniya. Zapadnyj Kavkaz v kontekste kontaktov kul'tur, narodov i civilizacij (XI Anfimov Readings. Western Caucasus in the Context of Contacts of Cultures, Peoples and Civilizations)*. Krasnodar; Moscow: Tradiciya. Centr paleoetnologicheskih issledovanij, 38—44 (in Russian).

Aslanov, G.M. 1955. In *Kratkie soobshcheniia Instituta istorii material'noi kul'tury (Brief Communications of the Institute for the History of Material Culture)* 60, 63—72 (in Russian).

Balabanova, M.A., Pererva, E.V. 2007. In: Yablonskij, L.T., Tairov, A.D. (eds.). *Vooruzhenie Sarmatov: regional'naya tipologiya i khronologiya (The Sarmatians Arming: Regional typology and chronology)*. Chelyabinsk: YuRGU, 173—181 (in Russian).

Balabanova, M.A., Pererva, E.V. 2019. In *Stratum plus* 4, 321—342 (in Russian).

Batiyeva, E.F. 2011. *Naselenie Nizhnego Dona v IX v. do n.e. — VI v. n.e.: (Paleoantropologicheskoe issledovanie) (The population of the Lower Don Region of the 9th century BCE — 4th century CE (paleoanthropological research))*. Rostov-on-Don: YuNC RAN (in Russian).

Bezuglov, S.I. 2000. In: Guguev, Yu.K. (ed.). *Sarmaty i ikh sosedi na Donu: Materialy i issledovaniya po arkheologii Dona (The Sarmatians and their Neighbors on the Don: The Don Archaeology: New materials and its analysis)* 1, 169—193 (in Russian).

Buzhilova, A.P. 1995. *Drevnee naselenie: paleopatologicheskie aspekty issledovaniia (Ancient Population: Paleopathological Aspects of Study)*. Moscow: Institute of Archaeology, Russian Academy of Sciences (in Russian).

Buzhilova, A.P. 2005. *Homo Sapiens: Istoriia bolezni (Homo Sapiens: a Medical History)*. Moscow: Iazyki slavianskoi kul'tury (in Russian).

Volkovich, N.M. 1928. *Povrezhdeniya kostej i sustavov (Damages of bones and joints)*. Kiev: Kievskiy medicinskiy institut (in Russian).

Goshgarly, G.O. 2012. *Tipologiya pogrebal'nykh pamyatnikov antichnogo perioda na territorii Azerbajdzhana (Typology of burial monuments of Antique period at the territory of Azerbaijan)*. Baku: Elm (in Russian).

Kirichenko, D.A. 2020. *Paleoantropologiya Azerbaydzhana (VII v. do n.e.—V v. n.e.) (Paleoanthropology of Azerbaijan (7th century BCE — 5th century CE))*. Baku: Apostrof-A (in Russian).

Kirichenko, D.A., Gasanov, V.P. 2019. In *Vestnik Muzeya Arkheologii i Ehtnografi Permskogo Predural'ya (The Bulletin of the Museum of Archeology and Ethnography of the Perm Cis-Urals)* IX, 72—82 (in Russian).

Kriukov, V.N. 1990. *Sudebnaia meditsina (Forensic Medicine)*. Moscow: Meditsina (in Russian).

Kurchatov, S., Bubulich, V. 2003. In: Savva, E. (ed.). *Vzaimodejstvie kul'tur i khronologiya Severo-Pontijskogo regiona (Interaction of cultures and chronology of the North Pontic region).* Kishinev: Institut arkheologii i ehtnografii AN RM, 285—312 (in Russian).

Mamonova, N.N. 1997. In *Rossiiskaia Arkheologiia (Russian Archaeology)* 4, 108—121 (in Russian).

Nefedkin, A.K. 2011. *Voennoe delo sarmatov i alanov (po dannym antichnykh istochnikov) (Warfare of the Sarmatians and Alans (as described by ancient authors)).* Saint Petersburg: Filologicheskij fakul'tet SPBGU; Nestor-Istoriya (in Russian).

Osmanov, F.L. 2006. *Istoriya i kul'tura Kavkazskoj Albanii IV v. do n.e. - III v. n.e. (na osnovanii arheologicheskih materialov) (History and culture of Caucasian Albania 4th c. BCE — 3rd c. CE (according by archaeological materials).* Baku: Tahsil (in Russian).

Rajev, D.I. 2013. In *Vestnik Arheologii, Antropologii i Etnografi* 2 (21), 59—69 (in Russian).

Skripkin, A.S. 1990. *Aziatskaya Sarmatiya. Problemy hronologii i ee istoricheskij aspect (Asian Sarmatia. Problems of chronology and its historical aspect).* Saratov: Saratovskiy universitet (in Russian).

Buikstra, J.E., Ubelaker, D.H. 1994. *Standards for data collection from human skeletal remains: proceedings of a seminar at the Field Museum of Natural History, organized by Jonathan Haas. Arkansas archaeological research series* 44.

Cəbiyev, Q. 2017. *Demirçi nekropolu (Demirchi necropolis).* Bakı: Bakı Universiteti.

Çeker, D. 2022. İnsan iskeletlerinde travma çeşitleri ve özellikleri. In: Çeker, D., Sevim Erol, A., Plümer Küçük, G. *Adli Antropoloji ve Kimliklendirme — Sahada ve Laboratuvarda Popöler Metodlar*. Ankara: Nobel Akademik Yayıncılık, 235—260 (in Turkish).

Dittmar et al. 2022: Dittmar, J.M., Nagar, Y., Arbiv, K., Lieberman, T., Mitchell, P.D. 2022. In *International Journal of Osteoarchaeology* 32, 731—745. DOI: https://doi.org/10.1002/oa.3084.

Kanz, F., Grossschmidt, K. 2006. In *Forensic Science International* 160, 207—216.

Knüsel, C.J. 2005. In: Parker Pearson, M., Thorpe, I.J.N. (eds.). *Warfare, Violence, and Slavery: Proceedings of a Prehistoric Society conference at Sheffield University.* Oxford: BAR Publishing, 49—65.

Lovell, N.C. 1997. In *Yearbook of Physical Anthropology* 40, 139—170.

Mode, M. 2006. In: Compareti, M., Raffetta, P., Scarcia, G. *Ērān ud Anērān. Studies Presented to Boris Il'ič Maršak on the Occasion of His 70th Birthday.* Venezia: Libreria Editrice Cafoscarina, 419—454.

Nagar, Y. 2003. Who lived in Israel? A Story of Ancient Populations. Jerusalem: Oranit.

Ortner, D.J. 2003. *Identification of Pathological Conditions in Human Skeletal Remains.* San Diego: Academic Press (in English).

Sauer, N.J. 1997. In: Reichs, K. (eds.). *Forensic Osteology Advances in the Identification of Human Remains.* Springfield: Charles C. Thomas, 321—332.

Strouhal, E., Jungwirth, J. 1980. In *Journal of Human Evolution* 9, 61—70.

Türkoral, I. 2016. *Yeşilova Höyüğü iskelet buluntularının anatomik ve antropolojik açıdan incelenmesi (Anatomical and anthropological examination of the skeletal remains in Yeşilova Tumulus).* İzmir: Ege Üniversitesi Sağlık Bilimleri Enstitüsü.

Uysal, G. 2005. In *Adli Bilimler Dergisi (Journal of Forensic Sciences)* 4 (3), 45—51.

Таблица 1. **Археологические памятники с *perimortem trauma*. Южный Кавказ и Ближний Восток. Эпоха античности.**

Археологический памятник / Страна	**Тип погребения, номер**	**Область на черепе / сторона**	**Размеры (мм, см)**	**Вид ранения/ травмы**	**Исследователь**
Мингечаур/ Азербайджан	Катакомбное —	Правая теменная кость	20 × 20 × 15 мм	П/ДП;	Кириченко 2020; Наст. издание
Демирчи/ Азербайджан	«Каменный ящик» №10; №11	Лобная кость (слева); Височная кость (слева)	10 × 13 мм; 8 × 13 мм	ВКП; П/ДП	Кириченко 2020
Эминли/ Азербайджан	Кувшинное №1	Височная кость (слева)	55 × 13 мм	П/ДП	Наст. издание
Шортепе/ Азербайджан	Кувшинное погребение	Лобная и теменная кость (слева)	8,4 × 2,1 см	Р	Наст. издание
Йешилова/ Турция	Сырцовый саркофаг №1	Сагитталь ный шов; Теменная кость (справа); Лобная кость (справа)	26,32 × 7,09 мм; 16,34 × 7,21 мм; 4,69 мм	П/ДП	Türkoral 2016
Эфес/Турция	Кладбище гладиаторов	Теменная кость (справа - 4; слева - 4); Лобная кость (справа - 1; слева - 2)	—	ВКП; П/ДП	Kanz, Grossschmidt 2006
Андабалис/Турция	Средний Неф церкви	Птерион (слева)	Три разреза длиной: 13 см; 5 см; 5 см	Р	Uysal 2005
Эйн Геди/Израиль	—	Лобная / Теменная кость (слева)	—	ВКП	Nagar 2003
Иерусалим/Израиль	Массовое погребение в цистерне	Теменная кость (справа и слева); Затылочная кость	—	Р; ВКП	Dittmar et al. 2022
Саяла/Египет	Грунтовые погребения —	Лобная кость; Теменная кость	—	Р; ВКП	Strouhal, Jungwirth 1980

—: Данные отсутствуют; П: Проникающее; ДП: «Дырчатый перелом»; ВКП: Вдавленный компрессионный перелом; Р: Рубленная.

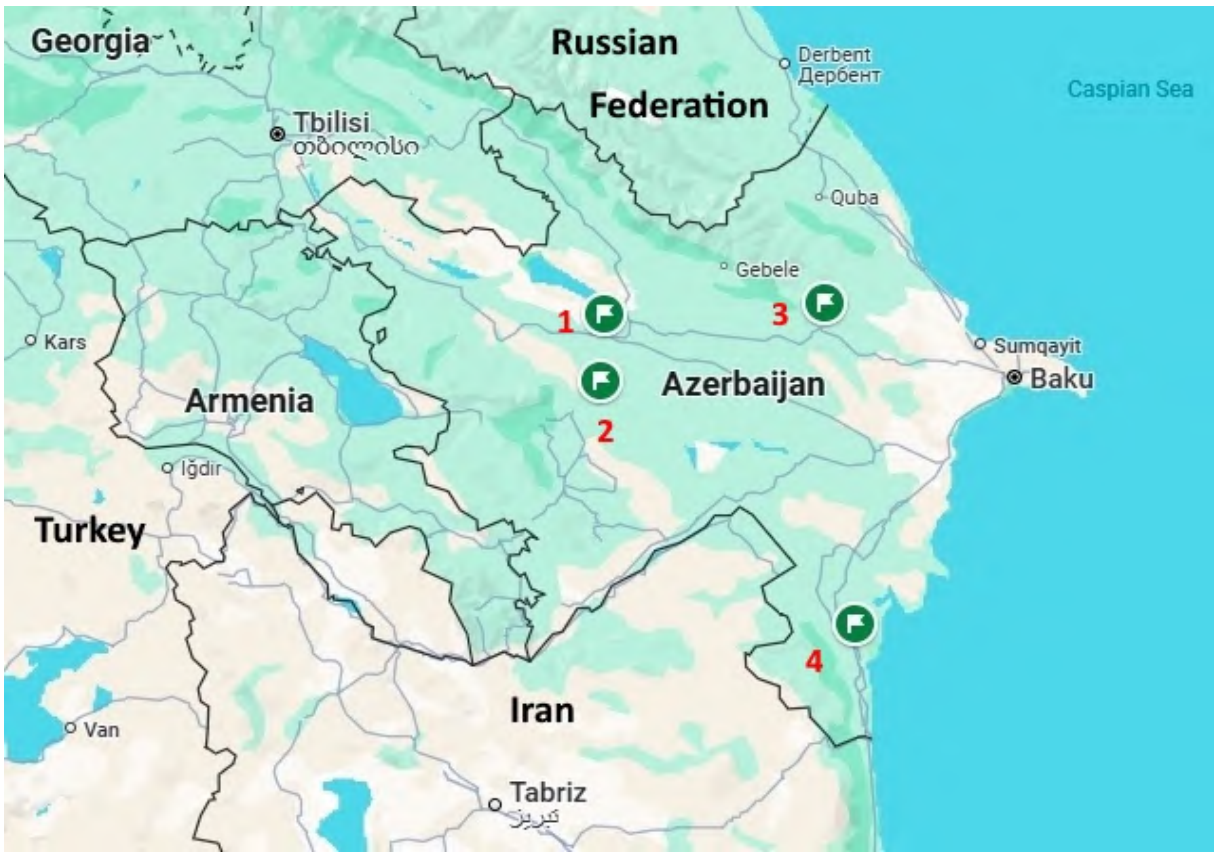

Рис. 1. Месторасположение археологических памятников. *1* — Мингечаур; *2* — Поселение Шортепе; *3* — Некрополь Демирчи; *4* — Некрополь Эминли (карта составлена автором).

Fig. 1. Localization of archaeological sites. *1* — Mingachevir; *2* — Shortepe settlement; *3* — Demirchi necropolis; *4* — Eminli necropolis (a map completed by author).

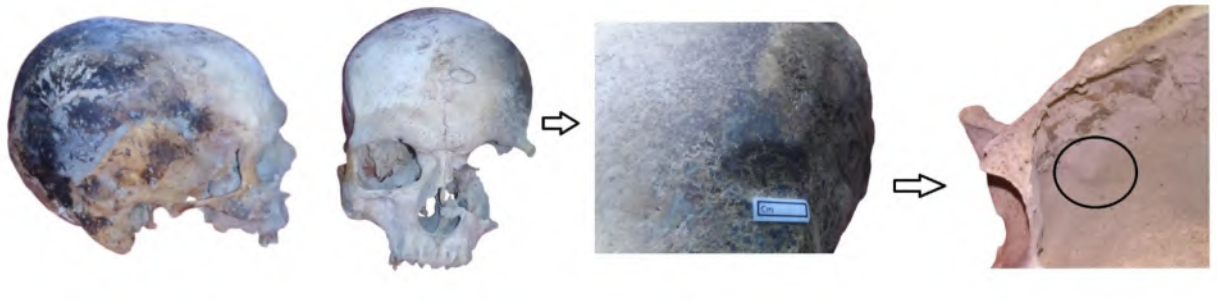

Рис. 2. Мужской искусственно деформированный череп с травматическим дефектом из погребения №10. Некрополь Демирчи (фото автора).

Fig. 2. Male artificial deformed skull with traumatic defect from burial 10. Demirchi necropolis (Photo by author).



Рис. 3. Фрагмент мужского черепа с травматическим повреждение. Некрополь Демирчи. Погребение № 11 (фото автора).

Fig. 3. A fragment of male skull with traumatic injury. Demirchi necropolis. Burial No. 11 (Photo by author).



Рис. 4. Мужской искусственно деформированный череп (168 б) с травматическим дефектом. Мингечаур. Катакомбное погребение (фото автора).

Fig. 4. Male artificial deformed skull (168 б) with traumatic defect. Mingachevir. Catacomb burial (Photo by author).

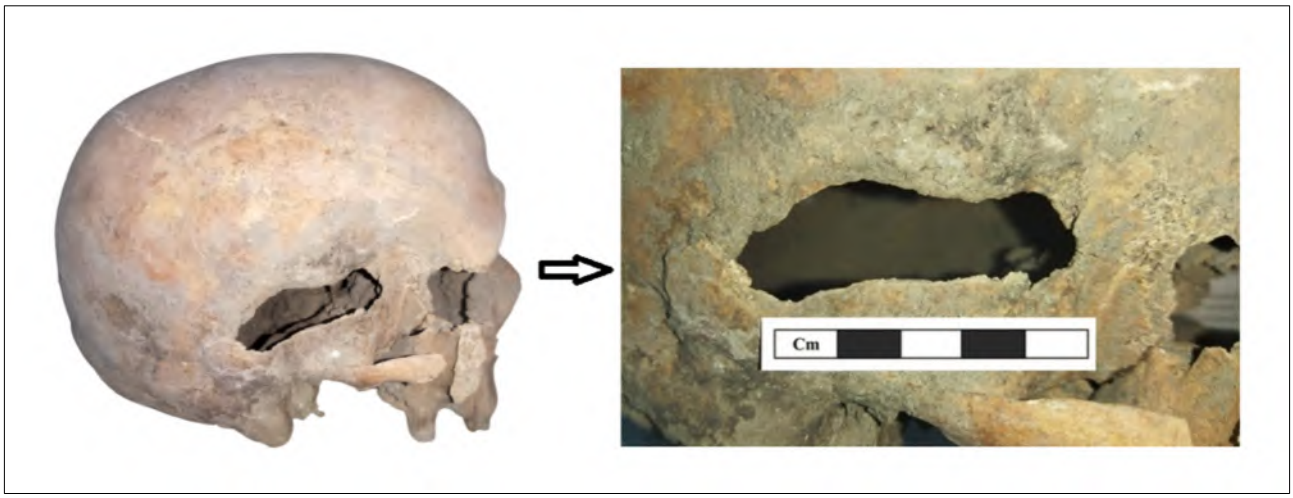

Рис. 5. Мужской череп с травматическим повреждением. Некрополь Эминли. Кувшинное погребение №1 (фото автора).

Fig. 5. Male skull with traumatic injury. Eminli necropolis. Pithos burial № 1 (Photo by author).



Рис. 6. Травматическое повреждение. Поселение Шортепе. Кувшинное погребение (фото автора).

Fig. 6. Traumatic injury. Shortepe settlement. Pithos burial (Photo by author).



Рис. 7. Длинные мечи позднесарматского времени. *1* — Бахтияровка, курган 33, погребение 5 (по Скрипкин 1990: рис. 21.13); *2* — Старые Киишки, курган 15, погребение 7 (по Скрипкин 1990: рис. 21.28); *3* — Камышевский I, курган 8, погребение 1 (по Безуглов 2000: рис. 4.1); *4* — Валовый, курган 25, погребение 1 (по Безуглов 2000: рис. 4.2); *5* — Олонешты, курган IV, погребение 4 (по Курчатов, Бубулич 2003); *6* — Демирчи, погребение 10 (по Cəbiyev 2017).

Fig. 7. Long swords of the Late Sarmatian. *1* — Bahtiyarovka, kurgan 33, burial 5 (after Skripkin 1990: fig. 21.13); *2* — Starye Kiishki, kurgan 15, burial 7 (after Skripkin 1990: fig. 21.28); *3* — Kamyshevskij I, kurgan 8, burial 1 (after Bezuglov 2000: fig. 4.1); *4* — Valovyj, kurgan 25, burial 1 (after Bezuglov 2000: fig. 4.2); *5* — Oloneshty, kurgan IV, burial 4 (after Kurchatov, Bubulich 2003); *6* — Demirchi, burial 10 (after Cəbiyev 2017).

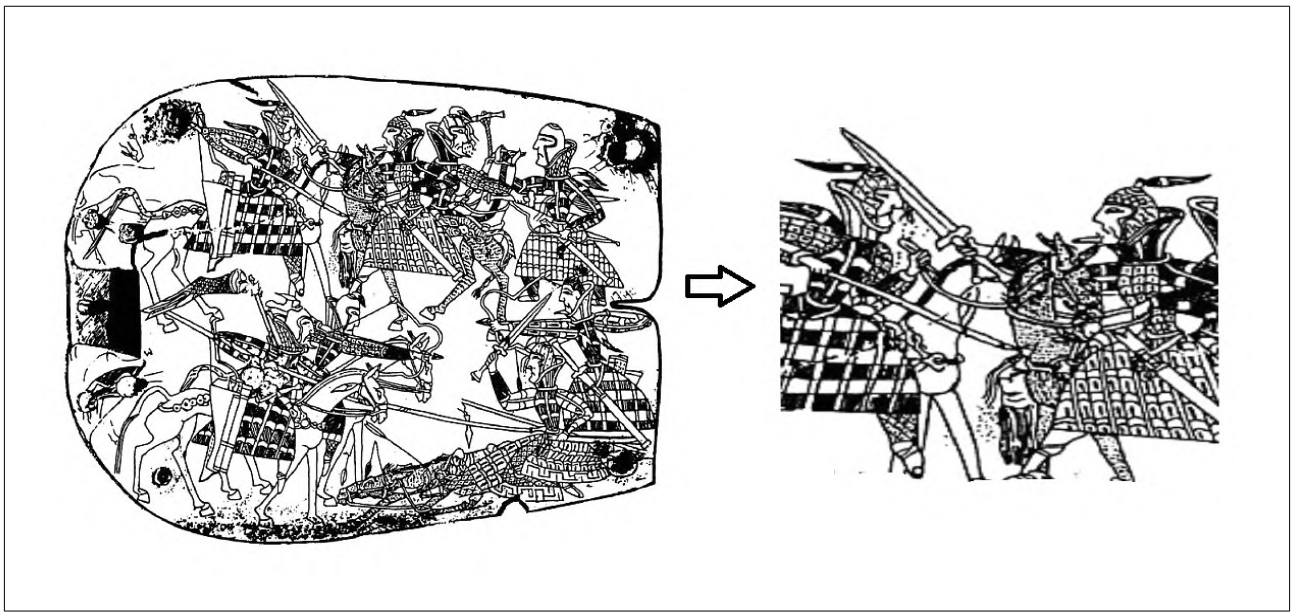

Рис. 8. Костяная пластина с батальной сценой. Орлат. Узбекистан (по Mode 2006: fig. 1).

Fig. 8. Bone plague with battle scene. Orlat. Uzbekistan (after Mode 2006: fig. 1).